Η Περικαρδιακή Νόσος σε Ασθενείς με Κακοήθη Νεοπλάσματα

ΛΕΥΚΗ ΝΙΚΟΛΟΠΟΥΛΟΥ, ΓΕΩΡΓΙΟΣ ΜΠΕΝΕΤΟΣ, ΜΑΡΙΑ ΔΡΑΚΟΠΟΥΛΟΥ, ΑΓΑΘΗ ΣΤΕΡΓΙΟΥ, ΚΩΝΣΤΑΝΤΙΝΟΣ ΤΟΥΤΟΥΖΑΣ

Μονάδα Καρδιο-Ογκολογίας, Α' Πανεπιστημιακή Καρδιολογική Κλινική, Γ.Ν.Α. Ιπποκράτειο

Λέξεις ευρετηρίου
Θρομβοεμβολική νόσος, καρκίνος, πρωτογενής πρόληψη, δευτερογενής πρόληψη

Επικοινωνία
Λευκή Νικολοπούλου
Μονάδα Καρδιο-Ογκολογίας
Α' Πανεπιστημιακή Καρδιολογική Κλινική, ΄
ΓΝΑ Ιπποκράτειο
E-mail: lefkini@hotmail.com

Εισαγωγή

Ο καρκίνος και οι θεραπείες του συμβάλλουν σημαντικά στην εμφάνιση καρδιαγγειακών συμβαμάτων και έχουν ενοχοποιηθεί ως ένα από τα κύρια αίτια εμφάνισης περικαρδιακής νόσου.[1] Στους ογκολογικούς ασθενείς η περικαρδιακή νόσος μπορεί να εκδηλωθεί ως περικαρδιακή συλλογή, οξεία περικαρδίτιδα, επιπωματισμός, συμπιεστική περικαρδίτιδα, πρωτοπαθής ή μεταστατική νεοπλασματική νόσος του περικαρδίου. Συμπαγείς όγκοι, όπως του μαστού και του πνεύμονα, όγκοι παρακείμενων στην καρδιά δομών, όπως του οισοφάγου και του μεσοθωρακίου, καθώς και αιματολογικές κακοήθειες μπορεί να συσχετισθούν με την εμφάνιση περικαρδιακής νόσου. Στην πλειοψηφία των ογκολογικών ασθενών, η περικαρδιακή νόσος αποτελεί απόρροια της άμεσης επίδρασης της νόσου ή έμμεση συνέπεια της αντινεοπλασματικής αγωγής. [2,3]

Επιδημιολογία

Η επίπτωση της περικαρδιακής νόσου σε ασθενείς με καρκίνο ποικίλει και όπως έχει τεκμηριωθεί μέσα από μελέτες και καταγραφές από νεκροτομικές σειρές, μπορεί να αγγίξει έως και το 15%–30%. Αξίζει να σημειωθεί ότι τα δύο τρίτα των ογκολογικών ασθενών με περικαρδιακή συλλογή παρουσιάζουν μη κακοήθεις αιτίες, όπως μετακτινική περικαρδίτιδα ή ευκαιριακές λοιμώξεις. Οι μεταστάσεις στο περικάρδιο ανευρίσκονται συχνότερα σε καρκίνο του πνεύμονα (35%), καρκίνο του μαστού (25%), αιματολογικές κακοήθειες, όπως λεμφώματα και λευχαιμίες (15%), αλλά και σε νοσήματα όπως ο καρκίνος του οισοφάγου, το σάρκωμα Kaposi και το μελάνωμα. Αντίθετα, οι πρωτοπαθείς όγκοι του περικαρδίου είναι σπάνιοι, περίπου 40 φορές λιγότερο συχνοί από τις μεταστατικές βλάβες.[1,4] Το 25%–46% του συνόλου των ασθενών που υποβάλ-

λονται σε περικαρδιοκέντηση παρουσιάζουν κακοήθη περικαρδιακή συλλογή, ενώ 20% των μεγάλων και συμπτωματικών συλλογών, χωρίς σαφή αιτιολογία στην αρχική διερεύνηση, αποτελούν την πρώτη εκδήλωση μιας υποκείμενης, μη διαγνωσμένης κακοήθειας.[1,4]

Περικαρδιακή συλλογή

Η νοσηρότητα και θνητότητα των ασθενών με καρκίνο αυξάνονται σημαντικά με την παρουσία περικαρδιακής συλλογής, ανεξαρτήτως της πρωτοπαθούς εστίας.[5-7] Η εμφάνιση περικαρδιακής συλλογής σχετίζεται συνήθως με προχωρημένο στάδιο της νόσου, αν και συχνά αποτελεί τυχαίο εύρημα ή μπορεί να προηγηθεί της διάγνωσης του καρκίνου.[8-10] Η υποτροπιάζουσα πορεία, η μεγάλη συλλογή, η αιματηρή φύση του υγρού, η απουσία οξείας φλεγμονώδους αντίδρασης, καθώς και η μη ανταπόκριση στην εμπειρική θεραπεία αποτελούν χαρακτηριστικά των κακόηθων περικαρδιακών συλλογών. Αξίζει να σημειωθεί ότι η αιτία της περικαρδιακής συλλογής στους ασθενείς με καρκίνο, ανάγεται δύο στις τρεις φορές σε μη κακοήθη διήθηση, αλλά σε φλεγμονή, λοίμωξη ή τοξικότητα των θεραπειών. Οι αντινεοπλασματικές θεραπείες ενοχοποιούνται για το ένα τρίτο των περιπτώσεων περικαρδιακής συλλογής στους ογκολογικούς ασθενείς, ενώ το ποσοστό αυτό ενδέχεται να είναι μεγαλύτερο με την όλο και αυξανόμενη χρήση της ανοσοθεραπείας. Σε περισσότερο από το 30% όλων των περιπτώσεων καρδιακού επιπωματισμού ενοχοποιείται η υποκείμενη νεοπλασματική νόσος, ενώ 30–50% των κακόηθων περικαρδιακών συλλογών εξελίσσονται σε επιπωματισμό, κάτι που κάνει επιτακτική την έγκαιρη διάγνωση και αντιμετώπισή τους.[3,6,10-12]

Η παρουσία συννοσηροτήτων στους ογκολογικούς ασθενείς μπορεί να ευθύνεται ή να επιτείνει την εμφάνιση περικαρδιακής συλλογής. Συστηματικά νοσήματα, όπως καρδιακή ανεπάρκεια, ηπατική δυσλειτουργία, πνευμονική υπέρταση, νεφρική ανεπάρκεια, ουραιμία και υποαλβουμιναιμία, καθώς και αυτοάνοσα νοσήματα συμβάλλουν σημαντικά στην εμφάνιση και επιδείνωση της περικαρδιακής συλλογής. Άξιο αναφοράς είναι ότι οι αρκετές κατηγορίες αντινεοπλασματικών φαρμάκων μπορεί επιδρασουν έμμεσα, προκαλώντας με τη χορήγησή τους διαταραχές στην ηπατική, νεφρική και καρδιακή λειτουργία και μπορεί να οδηγήσουν στην εμφάνιση περικαρδιακής συλλογής. Επιπλέον, λοιμώδη νοσήματα, νόσοι συνδετικού ιστού, επεμβατικές θωρακικές πράξεις μπορούν να προκαλέσουν περικαρδιακή συλλογή. Το χυλοπερικάρδιο, η αιμορραγική περικαρδιακή συλλογή και το αιμοπερικάρδιο έχουν επίσης περιγραφεί μετά από ιατρογενείς επιπλοκές, φυματίωση και κακοήθη διήθηση.[3,4]

Αιτιοπαθογένεια. Πολλαπλοί είναι οι μηχανισμοί που μπορούν να ενοχοποιηθούν για την εμφάνιση περικαρδιακής συλλογής στους ογκολογικούς ασθενείς. Δυνητικά, οποιαδήποτε διεργασία προσβάλλει ή εμπλέκει το περικάρδιο, μπορεί να προκαλέσει αύξηση της συγκέντρωσης του περικαρδιακού υγρού.

Το περικάρδιο μπορεί να προσβληθεί άμεσα στα πλαίσια μεταστατικής νόσου. Μεταστάσεις στις καρδιακές δομές μπορεί να παρατηρηθούν σε πρωτοπαθείς όγκους, όπως του πνεύμονα, του μαστού, σε όγκους του γαστρεντερικού συστήματος, του παγκρέατος, το μελάνωμα, τα σαρκώματα, καθώς και σε αιματολογικές κακοήθειες, κυρίως τα Β-λεμφώματα.[3,10,13]

Αύξηση του περικαρδιακού υγρού σε ασθενείς με νεοπλασματική νόσο μπορεί να οφείλεται σε απόφραξη της λεμφικής παροχέτευσης. Η ύπαρξη νεοπλασματικών όγκων παρακείμενων στην καρδιά, μεταστατικών ή πρωτοπαθών, κυρίως του μεσοθωρακίου, μπορεί να προκαλέσει συμπίεση, διήθηση ή απόφραξη της λεμφατικής οδού. Επιπρόσθετα, συσσώρευση περικαρδιακού υγρού περιγράφεται στα πλαίσια διήθησης των μεσοθωρακικών λεμφαδένων που διαταράσσουν την ορθή λεμφική κυκλοφορία και παροχέτευση.[3,10,13]

Τέλος, η αντινεοπλασματική αγωγή (χημειοθεραπεία, ανοσοθεραπεία, ακτινοθεραπεία) μπορεί να οδηγήσει σε αύξηση της ποσότητας του περικαρδιακού υγρού. Χρήση σκευασμάτων, όπως οι ανθρακυκλίνες, η κυκλοφωσφαμίδη, η βουσουλφάνη, η κυταραβίνη, η μεθοτρεξάτη, η 5-φθοριοουρακίλη, η δοσεταξέλη και οι αναστολείς τυροσινικής κινάσης, μπορούν να προκαλέσουν περικαρδιακή συλλογή. Οι μηχανισμοί που εμπλέκονται περιλαμβάνουν την παραγωγή

ελευθέρων ριζών, το οξειδωτικό στρες και την αύξηση της διαπερατότητας του ενδοθηλίου.[11,15-16] Οι αναστολείς σημείων ελέγχου του ανοσοποιητικού (Immune checkpoint inhibitors - ICIs) σχετίζονται με ανοσολογικές τοξικότητες. Σύμφωνα με πρόσφατες καταγραφές, περικαρδιακή τοξικότητα δύναται να εμφανιστεί στο 0,3% του συνόλου των ασθενών που λαμβάνουν ICIs. Η περικαρδιακή τοξικότητα αποτελεί τη δεύτερη συχνότερη καρδιακή επιπλοκή των ICIs (32% του συνόλου των ανεπιθύμητων καρδιαγγειακών συμβαμάτων).[17] Η πρώιμη εμφάνιση περικαρδιακής συλλογής στα πλαίσια ανοσοθεραπείας είναι χαρακτηριστική, ενώ στο 80% των περιπτώσεων είναι σοβαρή, με υψηλό ποσοστό θνητότητας, που αγγίζει περίπου το 21%.[3,4,14]

Η περικαρδιακή συλλογή μετά από ακτινοθεραπεία μπορεί να εμφανιστεί οξέως ή όψιμα (έτη ή ακόμη και δεκαετίες μετά την αρχική έκθεση). Η συχνότητα εμφάνισης της μετακτινικής περικαρδιακής συλλογής κυμαίνεται περίπου στο 10%, ενώ σε ορισμένες καταγραφές φτάνει έως και το 50% των περιπτώσεων. Η συλλογή περικαρδιακού υγρού μετακτινικά μπορεί να οφείλεται σε μικροαγγειακή βλάβη, διαταραχή της λεμφικής παροχέτευσης ή μεταβολή της δομής και της λειτουργικότητας του περικαρδίου και είναι συνήθως πλούσια σε ινική, με ή χωρίς αιμορραγικό περιεχόμενο. Η άμεση μετακτινική εκδήλωση εξαρτάται από το μέγεθος και την εγγύτητα του όγκου στο περικάρδιο, το εύρος της μετακτινικής νέκρωσης, καθώς και τη συνολική δόση ακτινοβολίας και την έκταση του θεραπευτικού πεδίου. Είναι συχνή σε ασθενείς που έχουν λάβει υψηλές δόσεις ακτινοβολία, με επίπτωση που άγγιζε το 50% σε ασθενείς με θεραπευτική δόση μεγαλύτερη των 30Gy. Παρότι οι σύγχρονες τεχνικές ακτινοθεραπείας μειώνουν την πιθανότητα αυτής της επιπλοκής, δεν μπορούν να αποκλείσουν ή να αποτρέψουν τελείως την εμφάνισή της.[3,4]

Διάγνωση. Η περικαρδιακή συλλογή στους ογκολογικούς ασθενείς είναι συχνά ασυμπτωματική, ιδιαίτερα όταν αναπτύσσεται προοδευτικά, επιτρέποντας στο περικάρδιο να προσαρμοστεί στη σταδιακή αύξηση του όγκου του υγρού. Αντίθετα, η ταχεία συσσώρευση ακόμη και μικρής ποσότητας υγρού μπορεί να προκαλέσει σημαντική αιμοδυναμική επιβάρυνση. Οι συμπτωματικοί ασθενείς εμφανίζουν συνήθως δύσπνοια, θωρακικό άλγος ή αίσθημα βάρους στο θώρακα, βήχα, ορθόπνοια και αίσθημα παλμών. Καρδιακός επιπωματισμός μπορεί να εκδηλωθεί σε ορισμένες περιπτώσεις και χαρακτηρίζεται από υπόταση, ταχυκαρδία, αυξημένη σφαγιτιδική πίεση, ψυχρά άκρα και σημεία καταπληξίας. Η κλασική τριάδα του Beck (υπόταση, εξασθένηση καρδιακών τόνων και διάταση σφαγίτιδων) εμφανίζεται κυρίως σε προχωρημένες κλινικές περιπτώσεις. Η βαρύτητα της κλινικής εικόνας εξαρτάται κυρίως από τον ρυθμό συσσώρευσης του υγρού, το μέγεθος της συλλογής και την υποκείμενη αιτιολογία. Αν και οι περισσότερες περικαρδιακές συλλογές είναι μικρές και ασυμπτωματικές, οι κακοήθεις συλλογές τείνουν να είναι μέτριου ή μεγάλου μεγέθους και συχνότερα συνοδεύονται από συμπτώματα.[2–4]

Η διαθωρακική ηχωκαρδιογραφική μελέτη αποτελεί τη μέθοδο εκλογής για τη διάγνωση και την παρακολούθηση της περικαρδιακής συλλογής, καθώς επιτρέπει την εκτίμηση της ποσότητας του υγρού, της κατανομής του και των σημείων αιμοδυναμικής επιβάρυνσης ή καρδιακού επιπωματισμού **(Εικόνα 1)**.

Το ηλεκτροκαρδιογράφημα μπορεί να αναδείξει χαμηλά δυναμικά των συμπλεγμάτων QRS, ενώ σε μεγάλες συλλογές είναι δυνατόν να παρατηρηθεί ηλεκτρική εναλλαγή. Η ακτινογραφία θώρακος μπορεί να δείξει αύξηση του καρδιοθωρακικού δείκτη όταν η συλλογή είναι σημαντική **(Εικόνες 2 και 3)**, ενώ η αξονική και η μαγνητική τομογραφία καρδιάς έχουν συμπληρωματικό ρόλο, ιδιαίτερα στον χαρακτηρισμό του περικαρδίου, στην εκτίμηση πιθανής νεοπλασματικής διήθησης και στη σταδιοποίηση γνωστής κακοήθειας **(Εικόνες 4, 5 και 6)**.

Ο εργαστηριακός έλεγχος συμβάλλει κυρίως στη διερεύνηση της υποκείμενης αιτιολογίας και στον αποκλεισμό άλλων αιτίων περικαρδιακής συλλογής. Περιλαμβάνει δείκτες μυοκαρδιακής νέκρωσης και φλεγμονής, έλεγχο της θυρεοειδικής, νεφρικής και ηπατικής λειτουργίας, καθώς και ανίχνευση λοιμωδών αιτιών με καλλιέργειες και κατάλληλο ιολογικό έλεγχο, όπου αυτό ενδείκνυται.[12,18,19]

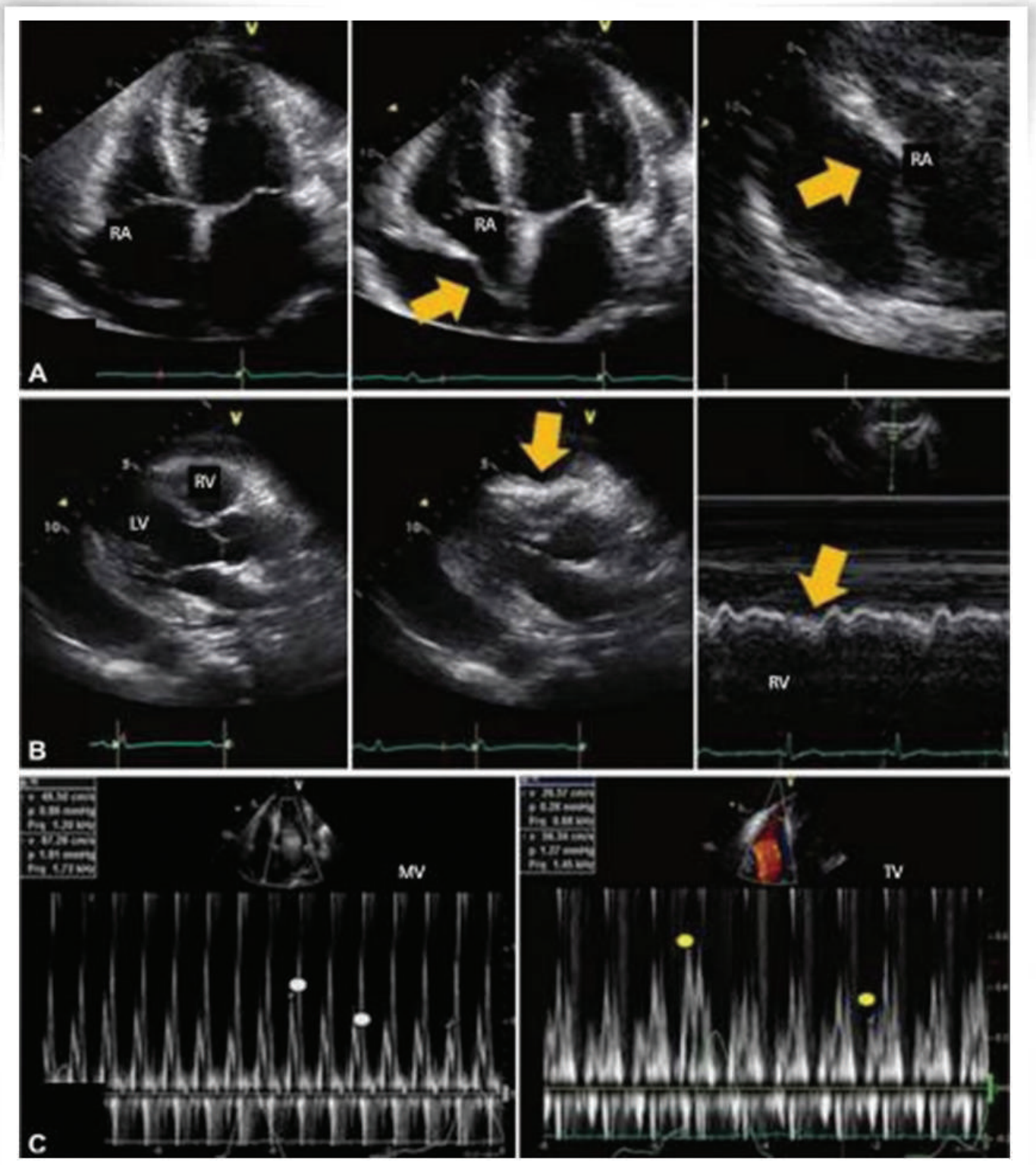

Εικόνα 1. Ηχωκαρδιογραφική αξιολόγηση ασθενούς με περικαρδιακή συλλογή.

Α: Διαστολική σύμπτωση του ελεύθερου τοιχώματος του δεξιού κόλπου κατά την όψιμη διαστολή έως την πρώιμη συστολή στην κορυφαία προβολή τεσσάρων κοιλοτήτων (μέση) και στη μεγεθυμένη απεικόνιση (δεξιά), σε σύγκριση με την εικόνα της πρώιμης διαστολής (αριστερά).
Β: Σύμπτωση της αριστερής κοιλίας (RV) κατά την πρώιμη διαστολή στην παραστερνική προβολή του επιμήκους άξονα (μέση) και στην απεικόνιση M-mode (δεξιά), σε σύγκριση με την εικόνα της συστολής (αριστερά).
C:Αναπνευστική διακύμανση της διαμιτροειδικής (αριστερά) και διατριγλωχινικής ροής (δεξιά).
RA: δεξιός κόλπος, RV: δεξιά κοιλία, LV: αριστερή κοιλία, MV: μιτροειδής βαλβίδα, TV: τριγλώχινα βαλβίδα.
Jung HO. Pericardial effusion and pericardiocentesis: role of echocardiography. Korean Circ J. 2012 Nov;42(11):725-34

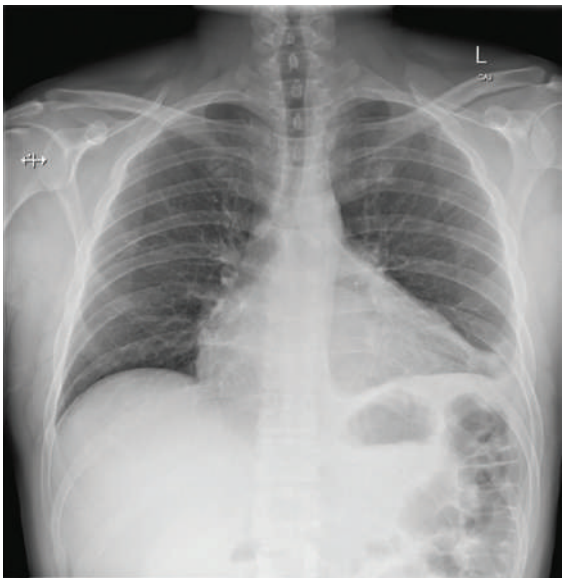

Εικόνα 2. **Ακτινογραφία θώρακος σε ασθενή με συμπαγή όγκο μαστού και περικαρδιακή συλλογή**

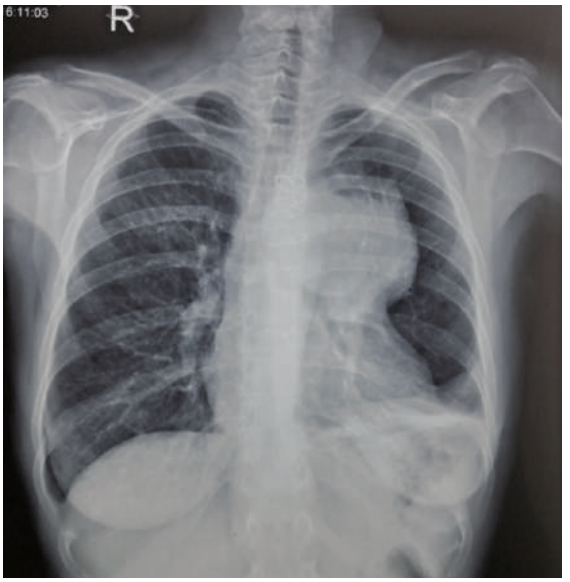

Εικόνα 3. **Ακτινογραφία θώρακος σε ασθενή με νεοπλασία θύμου αδένα και χυλοπερικάρδιο**

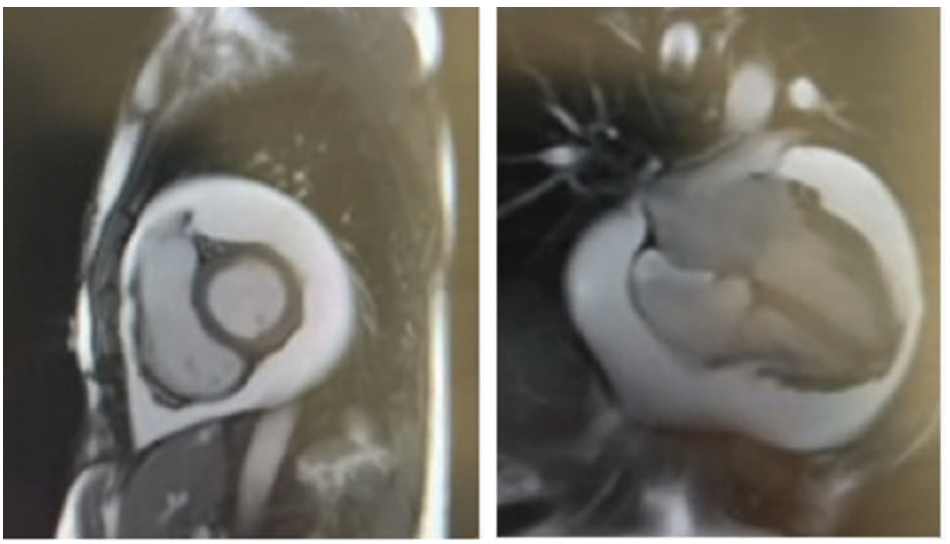

Εικόνα 4. **Μαγνητική τομογραφία καρδιάς σε ασυμπτωματικό ασθενή με περικαρδιακή συλλογή, πέντε έτη μετά τη χημειοθεραπεία για κακόηθες νεόπλασμα μαστού**
(Αρχείο Ελ. Βιδαλάκη, Goethe CVI. Goethe University Hospital, Frankfurt Germany)

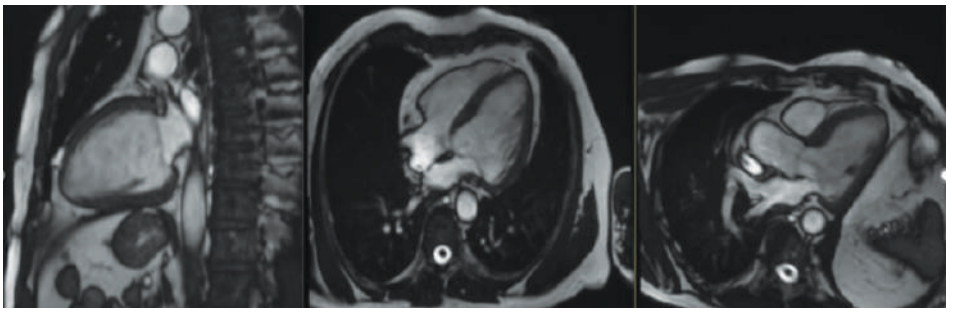

Εικόνα 5. **Μαγνητική τομογραφία καρδιάς σε ασυμπτωματικό ασθενή με περικαρδιακή συλλογή και κακόηθες νεόπλασμα μαστού**
(Αρχείο Ελ. Βιδαλάκη, Goethe CVI. Goethe University Hospital, Frankfurt Germany)

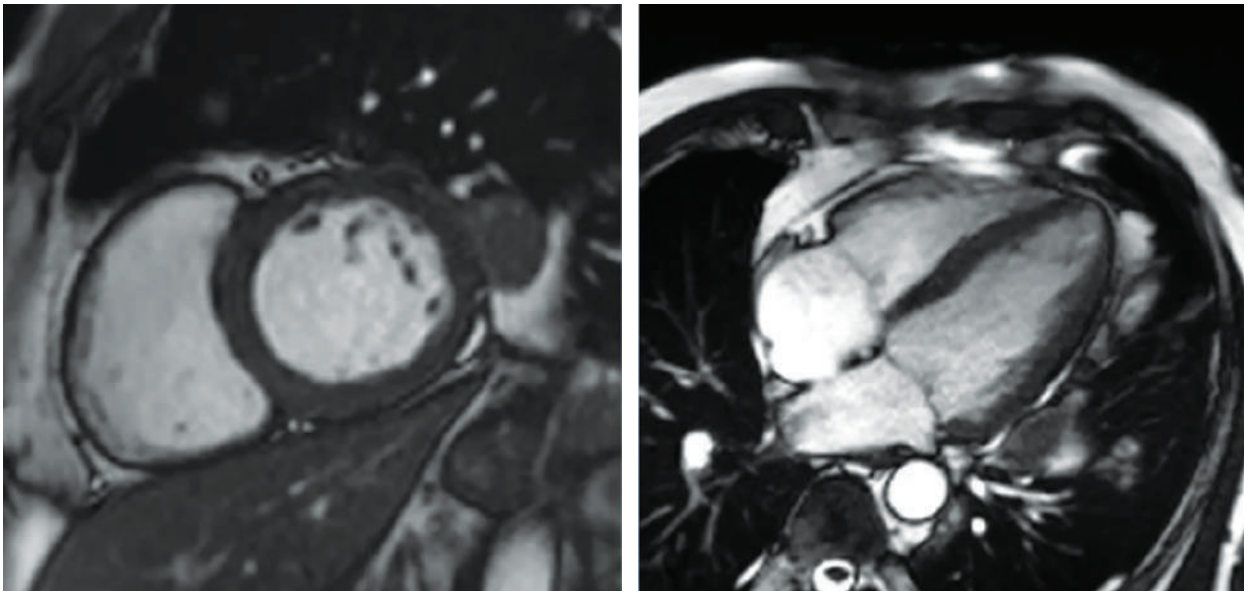

Εικόνα 6. Μαγνητική τομογραφία καρδιάς σε ασθενή με μεταστατικό σάρκωμα μαλακών μορίων. Πνευμονικές μεταστάσεις σε επαφή με την περικαρδιακή κοιλότητα. Μικρή περικαρδιακή συλλογή. (Αρχείο Ελ. Βιδαλάκη, Goethe CVI. Goethe University Hospital, Frankfurt Germany).

Αξίζει να σημειωθεί ότι η εμφάνιση καρδιακού επιπωματισμού χωρίς αύξηση των δεικτών φλεγμονής θα πρέπει να εγείρει ισχυρή υποψία νεοπλασματικής προσβολής του περικαρδίου.[20] Η ανίχνευση καρκινικών δεικτών στο περικαρδιακό υγρό (όπως CEA, CYFRA 21-1, NSE, CA 19-9, CA 72-4, SCC, GATA3 και VEGF) μπορεί να υποστηρίξει τη διαγνωστική διερεύνηση, χωρίς όμως κανένας από αυτούς να διαθέτει επαρκή ευαισθησία και ειδικότητα ώστε να διαφοροποιεί αξιόπιστα τις κακοήθεις από τις καλοήθεις περικαρδιακές συλλογές. Η ανάλυση του περικαρδιακού υγρού και σε επιλεγμένες περιπτώσεις, η βιοψία του μυοκαρδίου και του περικαρδίου αποτελούν σημαντικά διαγνωστικά εργαλεία.[21] Η οριστική διάγνωση κακοήθους περικαρδιακής συλλογής βασίζεται στην κυτταρολογική εξέταση του περικαρδιακού υγρού, η οποία παρουσιάζει μέτρια ευαισθησία (50%), αλλά υψηλή ειδικότητα. Συνεπώς, θετικό κυτταρολογικό αποτέλεσμα επιβεβαιώνει τη διάγνωση, ενώ αρνητικό αποτέλεσμα δεν αποκλείει την ύπαρξη νεοπλασματικής προσβολής του περικαρδίου.[2,4]

Θεραπευτική αντιμετώπιση. Οι βασικοί στόχοι της θεραπευτικής αντιμετώπισης της περικαρδιακής συλλογής στους ογκολογικούς ασθενείς είναι η ανακούφιση των συμπτωμάτων, η αποκατάσταση της αιμοδυναμικής σταθερότητας, η πρόληψη των υποτροπών και η διατήρηση της δυνατότητας συνέχισης της αντικαρκινικής θεραπείας. Βασική αρχή αποτελεί η έγκαιρη αναγνώριση και αντιμετώπιση του υποκείμενου αιτίου της συλλογής, σε συνδυασμό με την εκτίμηση της αιμοδυναμικής της επίπτωσης. Η επιλογή της κατάλληλης θεραπευτικής στρατηγικής εξαρτάται από την παρουσία συμπτωμάτων, την ύπαρξη καρδιακού επιπωματισμού, την πιθανότητα νεοπλασματικής προσβολής του περικαρδίου, καθώς και από το στάδιο της κακοήθειας, το προσδόκιμο επιβίωσης και τη συνολική πρόγνωση του ασθενούς.

Σε αιμοδυναμικά σταθερούς ασθενείς χωρίς ενδείξεις καρδιακού επιπωματισμού, η συντηρητική αντιμετώπιση αποτελεί την αρχική θεραπευτική επιλογή. Περιλαμβάνει στενή κλινική παρακολούθηση, επαναλαμβανόμενο διαθωρακικό ηχωκαρδιογραφικό έλεγχο και θεραπεία του υποκείμενου αιτίου. Ιδιαίτερη προσοχή απαιτείται στη διατήρηση του ενδαγγειακού όγκου, καθώς η υπογκαιμία και η άλογη χορήγηση διουρητικών μπορεί να μειώσουν το προφόρτιο και να επιδει-

νώσουν την αιμοδυναμική κατάσταση, ιδιαίτερα σε ασθενείς με μεγάλη περικαρδιακή συλλογή.

Η περικαρδιοκέντηση υπό υπερηχοκαρδιογραφική ή ακτινολογική καθοδήγηση αποτελεί τη θεραπεία εκλογής σε ασθενείς με καρδιακό επιπωματισμό ή αιμοδυναμική αστάθεια, καθώς και σε συμπτωματικές, μέτριες ή μεγάλες περικαρδιακές συλλογές, σε ταχέως αυξανόμενες συλλογές ή όταν υπάρχει ισχυρή υποψία κακοήθους ή πυώδους περικαρδιακής προσβολής.[21] Εκτός από θεραπευτική, η περικαρδιοκέντηση έχει και σημαντική διαγνωστική αξία, καθώς επιτρέπει την κυτταρολογική, βιοχημική και εργαστηριακή ανάλυση του περικαρδιακού υγρού. Η παρατεταμένη παροχέτευση για 2–5 ημέρες, έως ότου περιοριστεί σημαντικά η ημερήσια παροχέτευση, συμβάλλει στη σύμπτωση των περικαρδιακών πετάλων και μειώνει τον κίνδυνο υποτροπής.[21]

Παρά την επιτυχή αρχική αντιμετώπιση, οι κακοήθεις περικαρδιακές συλλογές χαρακτηρίζονται από υψηλά ποσοστά υποτροπής, τα οποία μετά από απλή περικαρδιοκέντηση προσεγγίζουν το 40%. Η παρατεταμένη παροχέτευση μειώνει σημαντικά την πιθανότητα επανεμφάνισης της συλλογής, ενώ ο αποτελεσματικός έλεγχος της υποκείμενης νεοπλασματικής νόσου μέσω της κατάλληλης συστηματικής αντικαρκινικής θεραπείας αποτελεί τον σημαντικότερο παράγοντα πρόληψης των υποτροπών. Σε επιλεγμένους ασθενείς με υποτροπιάζουσες κακοήθεις συλλογές μπορεί να εφαρμοστεί ενδοπερικαρδιακή χορήγηση κυτταροστατικών παραγόντων, όπως cisplatin, bleomycin ή thiotepa, κυρίως όταν η συστηματική θεραπεία δεν επαρκεί για τον έλεγχο της νόσου.[21]

Η χορήγηση κολχικίνης φαίνεται ότι μπορεί να μειώσει τον κίνδυνο υποτροπής και την ανάγκη επαναλαμβανόμενης παροχέτευσης, αν και τα διαθέσιμα δεδομένα στους ογκολογικούς ασθενείς παραμένουν περιορισμένα. Σε περιπτώσεις υποτροπιαζουσών συλλογών ή όταν η περικαρδιοκέντηση δεν είναι τεχνικά εφικτή, μπορούν να εφαρμοστούν εναλλακτικές επεμβατικές τεχνικές, όπως η δημιουργία περικαρδιακού παραθύρου ή περικαρδιο-υπεζωκοτικής ή περικαρδιο-περιτοναϊκής επικοινωνίας. Η διαστολή του περικαρδίου με μπαλόνι και οι εκτενέστερες χειρουργικές επεμβάσεις εφαρμόζονται σε επιλεγμένους ασθενείς, κυρίως με παρηγορητικό σκοπό, καθώς συνοδεύονται από υψηλότερα ποσοστά επιπλοκών.[21,22]

Σε περιπτώσεις όπου υπάρχει υψηλή υποψία σχετιζόμενης με ICIs περικαρδιακής νόσου, συνιστάται προσωρινή διακοπή της θεραπείας και διερεύνηση συνυπάρχουσας μυοκαρδιακής συμμετοχής. Η επιβεβαίωση μυοκαρδίτιδας επιβάλει την διακοπή της ανοσοθεραπείας και την έγκαιρη χορήγηση κορτικοστεροειδών, που αποτελούν τη βασική θεραπευτική προσέγγιση. Η παροχέτευση του περικαρδιακού υγρού εφαρμόζεται μόνο σε περιπτώσεις μεγάλης συλλογής ή καρδιακού επιπωματισμού. Αντίστοιχα, σε ασθενείς με ακτινοευαίσθητες κακοήθειες (όπως λεμφώματα και λευχαιμίες), η ακτινοθεραπεία μπορεί να συμβάλει αποτελεσματικά στον έλεγχο της κακοήθους περικαρδιακής συλλογής.[2-4]

Πριν από οποιαδήποτε επεμβατική παρέμβαση είναι απαραίτητη η ολιστική εκτίμηση του ασθενούς, της πρόγνωσης, του σταδίου της νεοπλασματικής νόσου, του προσδόκιμου επιβίωσης και των θεραπευτικών στόχων. Η επιλογή της κατάλληλης στρατηγικής θα πρέπει να εξατομικεύεται στο πλαίσιο διεπιστημονικής συνεργασίας μεταξύ καρδιολόγων, ογκολόγων, καρδιοχειρουργών και, όπου απαιτείται, παρηγορητικής ομάδας φροντίδας.[21,22]

Οξεία Περικαρδίτιδα

Οξεία περικαρδίτιδα ορίζεται η φλεγμονή του περικαρδίου και συνοδεύεται συχνά από περικαρδιακή συλλογή, η οποία αποτελεί και τη συχνότερη κλινική εκδήλωση της περικαρδιακής νόσου στο πλαίσιο της κακοήθειας. Αν και περίπου το 5-10% των περιπτώσεων οξείας περικαρδίτιδας αποδίδεται σε υποκείμενη νεοπλασματική νόσο, η πραγματική επίπτωσή της στους ασθενείς με καρκίνο παραμένει άγνωστη και πιθανότατα υποεκτιμάται, καθώς η διάγνωση είναι συχνά δύσκολη λόγω της συνύπαρξης πολλαπλών πιθανών αιτιών και της συχνά άτυπης κλινικής εικόνας.[3]

Η εμφάνιση οξείας περικαρδίτιδας μπορεί να αποτελεί την πρώτη εκδήλωση μιας αδιάγνωστης κακοήθειας. Μελέτες παρατήρησης έχουν δείξει αυξημένη συχνότητα νεοπλασιών, κυρίως του πνεύμονα, του γαστρεντερικού και του ουροποιητικού συστήματος, κατά τους πρώτους μήνες μετά από επεισόδιο οξείας περικαρδίτιδας.[23] Σε

πληθυσμιακή μελέτη των Sogaard και συν., ο αθροιστικός κίνδυνος διάγνωσης οποιασδήποτε μορφής καρκίνου ήταν σημαντικά υψηλότερος στους ασθενείς με περικαρδίτιδα σε σύγκριση με τον γενικό πληθυσμό (5,7% έναντι 0,3% στους 3 μήνες, 7,2% έναντι 1,2% στους 12 μήνες και 12,2% έναντι 5,5% στα 5 έτη), γεγονός που υποδηλώνει ότι η οξεία περικαρδίτιδα μπορεί, σε ορισμένες περιπτώσεις, να αποτελεί πρώιμη εκδήλωση υποκείμενης κακοήθειας.[23]

Όπως και στον γενικό πληθυσμό, η οξεία περικαρδίτιδα μπορεί να οφείλεται σε λοιμώδη αίτια, κυρίως ιογενείς και βακτηριακές λοιμώξεις, αλλά και σε μη λοιμώδεις κλινικές καταστάσεις, όπως αυτοάνοσα και συστηματικά νοσήματα, οξύ στεφανιαίο σύνδρομο, καρδιοχειρουργικές επεμβάσεις ή τραυματισμό. Στους ογκολογικούς ασθενείς, ωστόσο, η διαφορική διάγνωση είναι ευρύτερη, καθώς η φλεγμονή του περικαρδίου μπορεί να σχετίζεται είτε με την ίδια τη νεοπλασματική νόσο, είτε με τις θεραπευτικές παρεμβάσεις. Η άμεση διήθηση του περικαρδίου από κακοήθη κύτταρα, η απόφραξη της λεμφικής παροχέτευσης του μεσοθωρακίου και οι λεμφογενείς ή αιματογενείς μεταστάσεις αποτελούν τους σημαντικότερους παθοφυσιολογικούς μηχανισμούς της νεοπλασματικής προσβολής του περικαρδίου.[24] Αν και θεωρητικά κάθε κακοήθεια μπορεί να προκαλέσει περικαρδιακή νόσο, συχνότερα εμπλέκονται ο καρκίνος του πνεύμονα και του μαστού, τα λεμφώματα, τα μεσοθηλιώματα, καθώς και οι πρωτοπαθείς όγκοι της καρδιάς.[3]

Η οξεία περικαρδίτιδα μπορεί επίσης να αποτελεί επιπλοκή της αντικαρκινικής θεραπείας. Αρκετοί κυτταροτοξικοί παράγοντες, όπως οι ανθρακυκλίνες, η κυκλοφωσφαμίδη, η βλεομυκίνη και η κυταραβίνη, έχουν συσχετισθεί με την εμφάνιση περικαρδιακής φλεγμονής, αν και οι μακροχρόνιες περικαρδιακές επιπλοκές εμφανίζονται σχετικά σπάνια. Αντίθετα, ορισμένες νεότερες στοχευμένες θεραπείες, όπως οι αναστολείς της τυροσινικής κινάσης, σχετίζονται συχνότερα με την ανάπτυξη περικαρδιακής συλλογής παρά με οξεία περικαρδίτιδα, ενώ αντίστοιχες ανεπιθύμητες ενέργειες έχουν περιγραφεί και με τους παράγοντες ivosidenib, enasidenib και venetoclax.[4]

Ιδιαίτερο ενδιαφέρον παρουσιάζει η περικαρδίτιδα που σχετίζεται με τους ICIs, η οποία αποτελεί σπάνια αλλά δυνητικά σοβαρή ανοσολογική ανεπιθύμητη ενέργεια, με εκτιμώμενη επίπτωση περίπου 0,3%. Η νόσος εμφανίζεται συνήθως εντός 30–70 ημερών από την έναρξη της θεραπείας, αν και έχουν περιγραφεί περιπτώσεις με καθυστερημένη εμφάνιση έως και έξι μήνες από την έναρξη της θεραπείας. Η παθοφυσιολογία της δεν έχει πλήρως διευκρινιστεί, ωστόσο πιθανολογείται ότι οφείλεται στην ενεργοποίηση των Τ-λεμφοκυττάρων έναντι κοινών αντιγόνων που εκφράζονται τόσο από τα νεοπλασματικά κύτταρα όσο και από τον περικαρδιακό ιστό. Η έγκαιρη αναγνώριση της επιπλοκής είναι ιδιαίτερα σημαντική, καθώς έχει συσχετισθεί με αυξημένη θνητότητα.[3,4]

Η ακτινοθεραπεία αποτελεί μία ακόμη σημαντική αιτία περικαρδιακής φλεγμονής. Η οξεία μετακτινική περικαρδίτιδα μπορεί να εμφανιστεί κατά τη διάρκεια της θεραπείας ή μέσα στις πρώτες εβδομάδες μετά την ολοκλήρωσή της, ιδιαίτερα σε ασθενείς με καρκίνο του οισοφάγου ή λέμφωμα Hodgkin. Επιπρόσθετα, όψιμες μορφές περικαρδιακής νόσου μπορεί να εκδηλωθούν ακόμη και 15–20 έτη μετά την έκθεση στην ακτινοβολία, ανεξάρτητα από την ύπαρξη προηγούμενης οξείας περικαρδίτιδας. Η εισαγωγή σύγχρονων τεχνικών ακτινοθεραπείας και η σημαντική μείωση της καρδιακής δόσης ακτινοβόλησης έχουν περιορίσει σημαντικά τη συχνότητα αυτής της επιπλοκής.[3,4]

Η εμφάνιση οξείας περικαρδίτιδας σε ασθενή με ενεργό ή πρόσφατο ιστορικό κακοήθειας απαιτεί διερεύνηση, καθώς η διάκριση μεταξύ νεοπλασματικής προσβολής, θεραπευτικής τοξικότητας, λοίμωξης και άλλων αιτίων καθορίζει τόσο τη θεραπευτική προσέγγιση, όσο και την πρόγνωση του ασθενούς.

Διάγνωση. Η διάγνωση της οξείας περικαρδίτιδας στους ογκολογικούς ασθενείς βασίζεται στα ίδια διαγνωστικά κριτήρια που ισχύουν και στον γενικό πληθυσμό. Η παρουσία χαρακτηριστικού θωρακικού άλγους, περικαρδιακού ήχου τριβής, τυπικών ηλεκτροκαρδιογραφικών αλλοιώσεων (διάχυτη ανάσπαση του διαστήματος ST, κατάσπαση του διαστήματος PR) και νέα ή επιδεινούμενη περικαρδιακή συλλογή, είναι σημαντικά για την κλινική διάγνωση. Η αύξηση των δεικτών φλεγμονής (C-αντιδρώσα πρωτεΐνη-CRP,

ταχύτητα καθίζησης ερυθρών-ΤΚΕ), υποστηρίζει τη διάγνωση, ενώ η αύξηση των δεικτών μυοκαρδιακής νέκρωσης υποδηλώνει πιθανή συνυπάρχουσα μυοκαρδίτιδα ή μυοπερικαρδίτιδα.[3,25–27]

Η διαθωρακική ηχωκαρδιογραφία αποτελεί την απεικονιστική εξέταση εκλογής, ενώ η μαγνητική τομογραφία καρδιάς αποτελεί μια μη επεμβατική μέθοδο για την ανάδειξη της περικαρδιακής φλεγμονής, εντοπίζοντας οίδημα στο περικάρδιο στις Τ2 ακολουθίες και αυξημένη πρόσληψη γαδολινίου στις ακολουθίες όψιμης ενίσχυσης (Late gadolinium enhancement, LGE). Παράλληλα, επιτρέπει τη διάγνωση συνοδού μυοκαρδιακής συμμετοχής **(Εικόνα 7)**. Η αξονική τομογραφία παρέχει πολύτιμες πληροφορίες σχετικά με την πάχυνση ή ασβέστωση των περικαρδιακών πετάλων, τη συνύπαρξη υπεζωκοτικής νόσου, τη μεσοθωρακική λεμφαδενοπάθεια και πιθανή νεοπλασματική διήθηση παρακείμενων στην καρδιά δομών. Σε επιλεγμένες περιπτώσεις, το PET-CT μπορεί να αναδείξει αυξημένη μεταβολική δραστηριότητα του περικαρδίου, συμβάλλοντας στη διάκριση μεταξύ ενεργού φλεγμονής, νεοπλασματικής διήθησης και χρόνιας ινωτικής νόσου.[21,29–31]

Στους ασθενείς με κακοήθεια, η διαγνωστική διερεύνηση δεν περιορίζεται στην επιβεβαίωση της περικαρδίτιδας, αλλά επεκτείνεται στον καθορισμό της υποκείμενης αιτιολογίας. Η αξιολόγηση του τύπου και του σταδίου της νεοπλασματικής νόσου, του χρονικού συσχετισμού με τη χορήγηση αντινεοπλασματικών θεραπειών, του ανοσολογικού προφίλ του ασθενούς και της πιθανότητας λοιμώδους αιτιολογίας είναι απαραίτητη, καθώς καθορίζει τόσο τη θεραπευτική στρατηγική όσο και την πρόγνωση. Παράλληλα, η παρουσία παραγόντων υψηλού κινδύνου, όπως πυρετός (>38˚C), η μεγάλη περικαρδιακή συλλογή, ο καρδιακός επιπωματισμός, η μυοκαρδιακή συμμετοχή, η ανοσοκαταστολή ή η αποτυχία ανταπόκρισης στη θεραπεία, επιβάλλει στενότερη παρακολούθηση και συχνά νοσηλεία του ασθενούς.[3,21]

Θεραπευτική αντιμετώπιση. Οι θεραπευτικές συστάσεις για την οξεία περικαρδίτιδα στους ογκολογικούς ασθενείς βασίζονται κυρίως στα δεδομένα του γενικού πληθυσμού, καθώς οι διαθέσιμες μελέτες σε ασθενείς με κακοήθεια παραμένουν περιορισμένες. Η θεραπεία πρώτης γραμμής περιλαμβάνει τη χορήγηση μη στεροει-

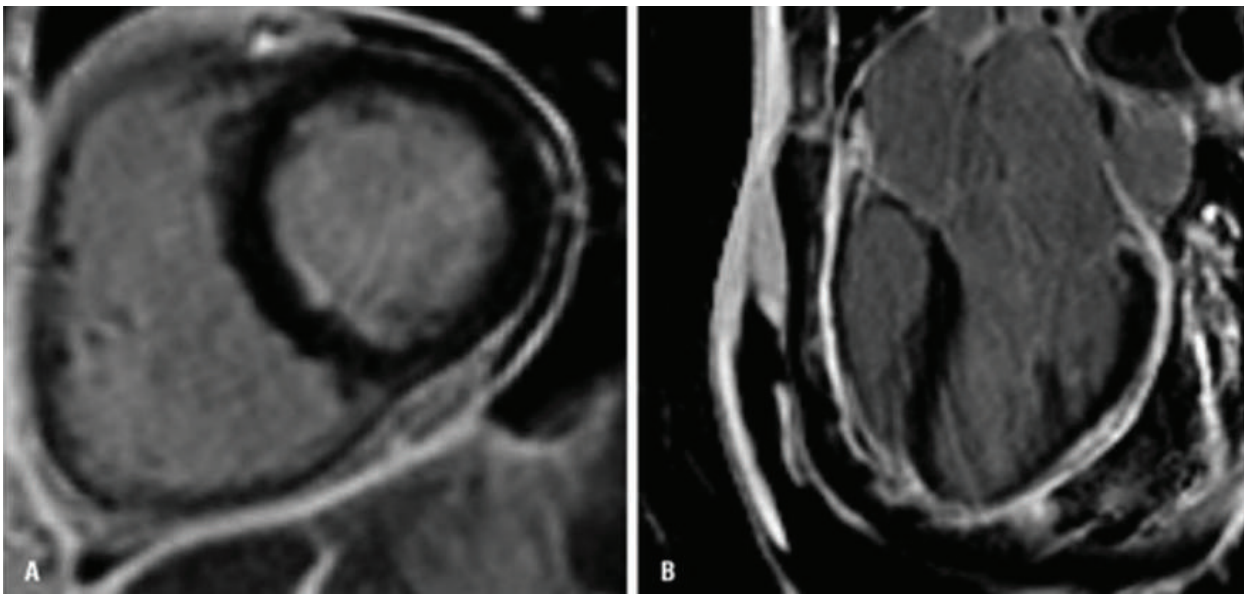

Εικόνα 7. Ασθενής με οξεία περικαρδίτιδα. Εικόνες καθυστερημένης πρόσληψης γαδολινίου (PSIR-LGE). Ενίσχυση του σήματος του περικαρδίου, το οποίο προσλαμβάνει το γαδολίνιο, και εμφάνιση ως διπλή λευκή γραμμή. (Α) Βραχύς άξονας της καρδιάς στο επίπεδο των θηλοειδών μυών. (Β) Επιμήκης άξονας της καρδιάς, εικόνα τριών κοιλοτήτων. (Αρχείο Ελ. Βιδαλάκη, Goethe CVI. Goethe University Hospital, Frankfurt Germany).

δών αντιφλεγμονωδών φαρμάκων (ΜΣΑΦ) με σταδιακή μείωση της δόσης μετά την πλήρη ύφεση των συμπτωμάτων και την ομαλοποίηση των δεικτών φλεγμονής, σε συνδυασμό με κολχικίνη για χρονικό διάστημα τριών μηνών, με στόχο τη μείωση του κινδύνου υποτροπής. Ωστόσο, στους ογκολογικούς ασθενείς η επιλογή των ΜΣΑΦ απαιτεί ιδιαίτερη προσοχή, λόγω της συχνής συνύπαρξης θρομβοπενίας, νεφρικής δυσλειτουργίας, γαστρεντερικής τοξικότητας ή αυξημένου αιμορραγικού κινδύνου που σχετίζονται με τη νεοπλασματική νόσο ή τις αντικαρκινικές θεραπείες. Σε ασθενείς με αντένδειξη ή ανεπαρκή ανταπόκριση στα ΜΣΑΦ μπορούν να χορηγηθούν κορτικοστεροειδή σε χαμηλή έως μέτρια δόση, αν και η χρήση τους θα πρέπει να περιορίζεται στις απολύτως απαραίτητες περιπτώσεις, καθώς σχετίζεται με αυξημένο κίνδυνο υποτροπών. Σε ανθεκτικές ή υποτροπιάζουσες μορφές, οι αναστολείς της ιντερλευκίνης-1 αποτελούν πιθανές αποτελεσματικότερες θεραπευτικές επιλογές, κυρίως σε ασθενείς με υποτροπιάζουσα ιδιοπαθή ή αυτοφλεγμονώδη περικαρδίτιδα, παρότι η επιστημονική τεκμηρίωση και η κλινική εμπειρία στους ογκολογικούς ασθενείς παραμένει περιορισμένη. [32,33]

Ιδιαίτερη προσοχή απαιτείται στις περιπτώσεις περικαρδίτιδας που σχετίζονται με αντινεοπλασματικές θεραπείες. Η σχετιζόμενη με ανοσοθεραπεία περικαρδίτιδα επιβάλει την προσωρινή διακοπή της ανοσοθεραπείας και άμεση διερεύνηση ενδεχομένου μυοκαρδίτιδας. Ασθενείς με σοβαρή κλινική εικόνα, αιμοδυναμική επιβάρυνση ή συνυπάρχουσα μυοκαρδίτιδα απαιτούν νοσηλεία, χορήγηση υψηλών δόσεων κορτικοστεροειδών και στενή παρακολούθηση από εξειδικευμένη καρδιο-ογκολογική ομάδα, ενώ η επανέναρξη της ανοσοθεραπείας θα πρέπει να αποφασίζεται μόνο μετά από προσεκτική εξατομικευμένη εκτίμηση του ογκολογικού οφέλους και του κινδύνου υποτροπής της καρδιακής τοξικότητας.

Η θεραπευτική αντιμετώπιση της οξείας περικαρδίτιδας στους ογκολογικούς ασθενείς απαιτεί διεπιστημονική συνεργασία μεταξύ καρδιολόγων, ογκολόγων, ακτινοθεραπευτών και, όταν χρειάζεται, ειδικών λοιμωξιολόγων ή ανοσολόγων. Η έγκαιρη αναγνώριση της αιτιολογίας, η σωστή σταδιοποίηση του καρδιαγγειακού κινδύνου και η εξατομίκευση της θεραπείας αποτελούν καθοριστικούς παράγοντες τόσο για την πρόληψη των υποτροπών όσο και για την ασφαλή συνέχιση της αντινεοπλασματικής θεραπείας.

Συμπιεστική περικαρδίτιδα

Η συμπιεστική περικαρδίτιδα χαρακτηρίζεται από σκλήρυνση και πάχυνση του περικαρδίου, ίνωση και απώλεια των ελαστικών χαρακτηριστικών του, με αποτέλεσμα να παρεμποδίζεται η ομαλή πλήρωση και λειτουργία των καρδιακών κοιλοτήτων. Το αποτέλεσμα είναι αυξημένες ενδοκαρδιακές πιέσεις και εκδήλωση σημείων συμφόρησης ή χαμηλής καρδιακής παροχής. Η ακριβής επίπτωση σε ογκολογικούς ασθενείς δεν είναι γνωστή και πιθανότατα υποεκτιμάται, καθώς η κλινική εικόνα συχνά επικαλύπτεται από τη συμπτωματολογία της υποκείμενης κακοήθειας ή των θεραπευτικών επιπλοκών.[2,3]

Η συμπιεστική περικαρδίτιδα διακρίνεται σε τρεις κλινικές μορφές: τη μεταβατική περικαρδίτιδα (transient constrictive pericarditis), η οποία υποχωρεί αυτόματα ή μετά από αντιφλεγμονώδη θεραπεία, την εξιδρωματική-συμπιεστική περικαρδίτιδα, όπου συνυπάρχουν περικαρδιακή συλλογή και περιορισμός της διαστολικής πλήρωσης, και τη χρόνια συμπιεστική περικαρδίτιδα, όταν η συμπιεστική φυσιολογία επιμένει για περισσότερο από τρεις έως έξι μήνες.[2]

Στους ασθενείς με κακοήθεια, η εξιδρωματική-συμπιεστική μορφή αποτελεί τη συχνότερη κλινική εκδήλωση και εμφανίζεται συνήθως μετά από επανειλημμένες περικαρδιακές συλλογές ή εκτεταμένη νεοπλασματική διήθηση του περικαρδίου, συνοδευόμενη από δυσμενή πρόγνωση. Ιδιαίτερη μορφή αποτελεί η όψιμη μετακτινική συμπιεστική περικαρδίτιδα, η οποία μπορεί να εκδηλωθεί ακόμη και δεκαετίες μετά την ακτινοθεραπεία. Εκτός από την πάχυνση και τις αποτιτανώσεις του περικαρδίου, η ακτινοβολία προκαλεί συχνά ίνωση του μυοκαρδίου, των καρδιακών βαλβίδων και των στεφανιαίων αγγείων. Για τον λόγο αυτό, η μετακτινική συμπιεστική περικαρδίτιδα παρουσιάζει βαρύτερη πρόγνωση από την ιδιοπαθή μορφή και η διάκρισή της από την περιοριστική μυοκαρδιοπάθεια είναι συχνά ιδιαίτερα δύσκολη, καθώς οι δύο παθολογικές οντότητες μπορεί να συνυπάρχουν.[2,3]

Στον γενικό πληθυσμό, περίπου το 50% των περιπτώσεων είναι ιδιοπαθούς ή ιογενούς αιτιο-

λογίας, ενώ ακολουθούν οι μετεγχειρητικές, οι φυματιώδεις, οι πυώδεις και οι μετακτινικές μορφές. Αντίθετα, στους ογκολογικούς ασθενείς η συμπιεστική περικαρδίτιδα σχετίζεται συχνότερα με νεοπλασματική διήθηση του περικαρδίου, υποτροπιάζουσες περικαρδιακές συλλογές, προηγηθείσα ακτινοθεραπεία ή, σπανιότερα, με φαρμακευτική τοξικότητα. Ο κίνδυνος εξέλιξης σε συμπιεστική περικαρδίτιδα εξαρτάται από την υποκείμενη αιτιολογία και είναι χαμηλός στις ιδιοπαθείς ή ιογενείς μορφές (<1%), ενδιάμεσος στις ανοσολογικές και νεοπλασματικές (2–5%) και σημαντικά υψηλότερος στις βακτηριακές περικαρδίτιδες (20–30%).[2]

Διάγνωση. Κλινικά οι ασθενείς με συμπιεστική περικαρδίτιδα εμφανίζουν συνήθως προοδευτική δύσπνοια, εύκολη κόπωση, περιφερικά οιδήματα, ασκιτική συλλογή και σημεία δεξιάς καρδιακής ανεπάρκειας, χωρίς να προϋπάρχει πρωτοπαθής μυοκαρδιακή δυσλειτουργία. Κατά την κλινική εξέταση μπορεί να διαπιστωθούν διάταση σφαγιτίδων, θετικό σημείο Kussmaul, περικαρδιακός κρότος (pericardial knock), ηπατομεγαλία, περιφερικά οιδήματα και, σε ορισμένες περιπτώσεις, παράδοξος σφυγμός. Η διαθωρακική ηχωκαρδιογραφία αποτελεί την εξέταση πρώτης γραμμής και αναδεικνύει τα χαρακτηριστικά ευρήματα της συμπιεστικής φυσιολογίας, όπως το interventricular septal bounce, την έντονη αναπνευστική διακύμανση στην διαμιτροειδική και διατριγλωχινική ροή και τη διατήρηση ή αύξηση της ταχύτητας e' στον ιστικό Doppler, την παρουσία annulus reversus ή annulus paradoxus, που παρέχουν υψηλή διαγνωστική ακρίβεια.[3,34]

Η μαγνητική τομογραφία καρδιάς συμπληρώνει τον διαγνωστικό έλεγχο, επιτρέποντας την εκτίμηση του πάχους του περικαρδίου, της ενεργού φλεγμονής και της πιθανής μυοκαρδιακής ίνωσης, ενώ μπορεί να αναγνωρίσει ασθενείς με μεταβατική συμπιεστική περικαρδίτιδα που ενδέχεται να ανταποκριθούν σε αντιφλεγμονώδη θεραπεία. Η αξονική τομογραφία είναι ιδιαίτερα χρήσιμη για την ανάδειξη περικαρδιακών αποτιτανώσεων και τον προεγχειρητικό σχεδιασμό. Η απλή ακτινογραφία θώρακος μπορεί να αποκαλύψει τη χαρακτηριστική εκτεταμένη αποτιτάνωση του περικαρδίου («eggshell calcification»)[2,3] **(Εικόνα 8)**.

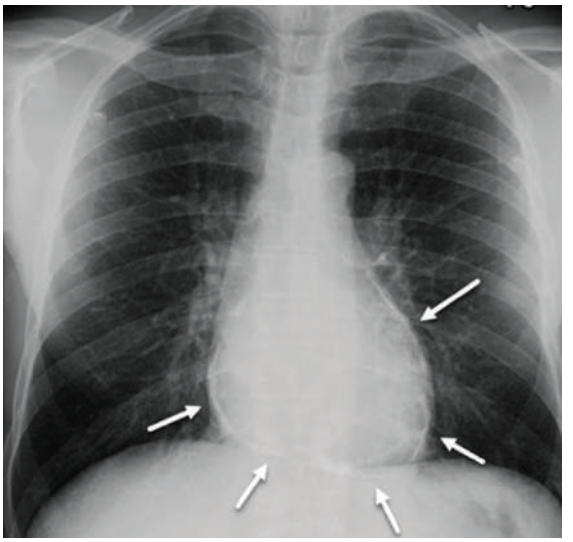

Εικόνα 8. Ακτινογραφία θώρακος σε ασθενή με συμπιεστική περικαρδίτιδα και αποτιτανώσεις περικαρδίου – eggshell calcification, Eduardo Benchimol Saad, MD

Αξίζει να σημειωθεί ότι έως και στο 20% των ασθενών μπορεί να υπάρχει συμπιεστική φυσιολογία χωρίς σημαντική πάχυνση του περικαρδίου. Όταν τα μη επεμβατικά ευρήματα παραμένουν αμφίβολα ή απαιτείται διαφοροδιάγνωση από την περιοριστική μυοκαρδιοπάθεια, ο καρδιακός καθετηριασμός εξακολουθεί να αποτελεί σημαντικό διαγνωστικό εργαλείο, αναδεικνύοντας τα χαρακτηριστικά αιμοδυναμικά ευρήματα της εξίσωσης των διαστολικών πιέσεων και της μορφολογίας «dip-and-plateau» ή «square-root sign».[2,3]

Θεραπευτική αντιμετώπιση. Η θεραπευτική αντιμετώπιση εξαρτάται από το στάδιο της νόσου, την παρουσία ενεργού φλεγμονής και τη συνολική πρόγνωση του ασθενούς. Σε μεταβατικές μορφές με τεκμηριωμένη φλεγμονώδη δραστηριότητα συνιστάται αρχικά συντηρητική αντιμετώπιση με ΜΣΑΦ, κολχικίνη και, σε επιλεγμένες περιπτώσεις, κορτικοστεροειδή για διάστημα έως τριών μηνών, υπό στενή απεικονιστική παρακολούθηση. Οι αναστολείς της ιντερλευκίνης-1, όπως η anakinra, αποτελούν πολλά υποσχόμενη θεραπευτική επιλογή σε ανθεκτικές φλεγμονώδεις μορφές, αν και η εμπειρία στους ογκολογικούς ασθενείς παραμένει περιορισμένη.[3]

Η οριστική θεραπεία της χρόνιας συμπιεστικής περικαρδίτιδας είναι η ριζική ή μερική περικαρδιεκτομή, η οποία οδηγεί σε σημαντική αιμοδυναμική αποσυμφόρηση και λειτουργική βελτίωση όταν πραγματοποιείται σε κατάλληλα επιλεγμένους ασθενείς. Ωστόσο, η επέμβαση συνοδεύεται από σημαντική διεπεμβατική θνητότητα (έως και 11%), ιδιαίτερα σε ασθενείς με προηγηθείσα ακτινοθεραπεία ή εκτεταμένη νεοπλασματική νόσο. Για τον λόγο αυτό, η απόφαση για χειρουργική αντιμετώπιση θα πρέπει να λαμβάνεται εξατομικευμένα, μετά από διεπιστημονική εκτίμηση της ογκολογικής πρόγνωσης, της λειτουργικής κατάστασης του ασθενούς και του αναμενόμενου οφέλους. Σε ασθενείς τελικού σταδίου, που αντενδείκνυται ή αρνούνται χειρουργικής επέμβασης, η παρηγορητική θεραπεία και η συμπτωματική αντιμετώπιση με διουρητική αγωγή ενδείκνυνται.[3]

Περικαρδιακοί όγκοι

Οι όγκοι του περικαρδίου αποτελούν τη σπανιότερη μορφή περικαρδιακής νόσου στους ογκολογικούς ασθενείς. Στην πλειοψηφία τους αφορούν μεταστατική προσβολή, η οποία εμφανίζεται 20–40 φορές συχνότερα από τους πρωτοπαθείς περικαρδιακούς όγκους. Νεκροτομικές μελέτες έχουν δείξει ότι περικαρδιακές μεταστάσεις ανευρίσκονται σε 10–12% των ασθενών με κακοήθεια, γεγονός που υποδηλώνει ότι η συχνότητά τους πιθανώς υποεκτιμάται κατά τη διάρκεια της ζωής, καθώς αρκετές περιπτώσεις παραμένουν ασυμπτωματικές. [3,35]

Οι πρωτοπαθείς περικαρδιακοί όγκοι είναι εξαιρετικά σπάνιοι, αφορούν στο 0,001–0,007% όλων των καρδιακών όγκων και είναι συνήθως καλοήθεις. Μεταξύ των καλοήθων όγκων συχνότεροι είναι τα λιπώματα, ενώ σπανιότερα απαντώνται λιποβλαστώματα, παραγαγγλιώματα, τερατώματα, αιμαγγειώματα, ινομυώματα και ψευδοόγκοι. Στους κακοήθεις όγκους, το μεσοθηλίωμα συναντάται συχνότερα, αντιπροσωπεύοντας το 50% του συνόλου, ακολουθούμενο από τα σαρκώματα ποικίλης ιστολογικής διαφοροποίησης, όπως αγγειοσάρκωμα, ινοσάρκωμα, λιποσάρκωμα, ραβδομυοσάρκωμα, αδιαφοροποίητο σάρκωμα, συναρθρικό σάρκωμα, καθώς και από τα λεμφώματα.[3,35] Αντίθετα, οι δευτεροπαθείς όγκοι είναι σημαντικά συχνότεροι και προέρχονται κυρίως από καρκίνο του πνεύμονα και του μαστού, αιματολογικές κακοήθειες, όπως τα λεμφώματα και οι λευχαιμίες, καθώς και από μελάνωμα, το οποίο εμφανίζει ιδιαίτερα υψηλή τάση καρδιακής και περικαρδιακής μετάστασης. Η διασπορά πραγματοποιείται μέσω άμεσης επέκτασης, λεμφικής ή αιματογενούς οδού και συχνά συνοδεύεται από κακοήθη περικαρδιακή συλλογή.[3,35]

Η κλινική εικόνα είναι συνήθως μη ειδική και εξαρτάται περισσότερο από τις επιπλοκές της περικαρδιακής προσβολής παρά από τον ίδιο τον όγκο. Οι περισσότεροι ασθενείς εμφανίζουν δύσπνοια, θωρακικό άλγος, αίσθημα παλμών, εύκολη κόπωση ή συμπτώματα δεξιάς καρδιακής ανεπάρκειας, ενώ αρκετοί παραμένουν ασυμπτωματικοί μέχρι την ανάπτυξη σημαντικής περικαρδιακής συλλογής. Οι κυριότερες επιπλοκές περιλαμβάνουν τον καρδιακό επιπωματισμό, την εξιδρωματική ή χρόνια συμπιεστική περικαρδίτιδα, τις αρρυθμίες, καθώς και τη διήθηση γειτονικών καρδιακών δομών, των στεφανιαίων αγγείων ή των μεγάλων αγγείων του μεσοθωρακίου.[35]

Η διαγνωστική προσέγγιση βασίζεται στις σύγχρονες πολυπαραμετρικές απεικονιστικές τεχνικές. Η διαθωρακική ηχωκαρδιογραφία αποτελεί την εξέταση πρώτης γραμμής, καθώς επιτρέπει την ανίχνευση περικαρδιακής συλλογής, μαζών και πιθανών αιμοδυναμικών επιπτώσεων. Η αξονική τομογραφία και κυρίως η μαγνητική τομογραφία καρδιάς αποτελούν τις σημαντικότερες εξετάσεις για τον χαρακτηρισμό της βλάβης, την εκτίμηση της έκτασής της, της σχέσης της με το μυοκάρδιο και τις γειτονικές ανατομικές δομές, καθώς και για τη διαφορική διάγνωση μεταξύ όγκου, θρόμβου και φλεγμονώδους εξεργασίας. Το PET-CT μπορεί να συμβάλει στην εκτίμηση της μεταβολικής δραστηριότητας της βλάβης, στη σταδιοποίηση της νόσου και στην ανίχνευση εξωκαρδιακών μεταστάσεων, ενώ σε επιλεγμένες περιπτώσεις η ιστολογική επιβεβαίωση μέσω βιοψίας είναι απαραίτητη για την οριστική διάγνωση και τον θεραπευτικό σχεδιασμό[3,35] **(Εικόνες 9, 10 και 11)**.

Η θεραπευτική αντιμετώπιση εξατομικεύεται ανάλογα με τον ιστολογικό τύπο, την έκταση της νόσου και τη συνολική πρόγνωση του ασθενούς. Στους συμπτωματικούς ασθενείς με καλοήθεις

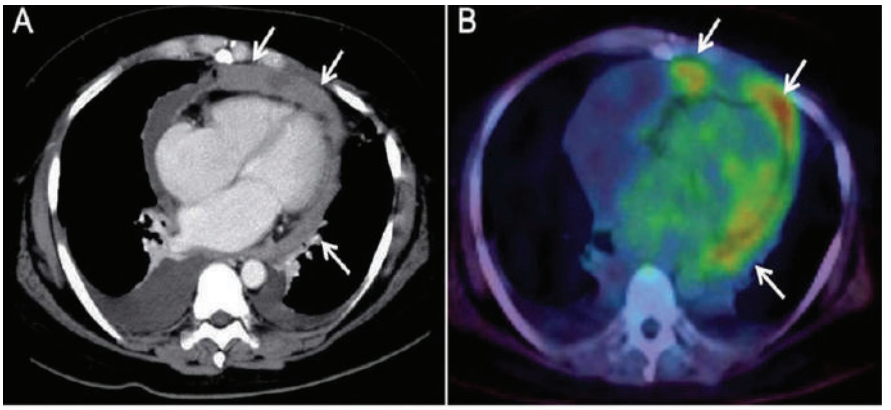

Εικόνα 9. (Α) Αξονική τομογραφία θώρακος, ακανόνιστα, πεπαχυσμένο περικάρδιο με διάχυτη ενίσχυση (βέλη), εντοπισμένες μεγάλες ποσότητες περικαρδιακής συλλογής και αμφοτερόπλευρες πλευριτικές συλλογές. (Β) Η Τομογραφία εκπομπής ποζιτρονίων με φθοροδεοξυγλυκόζη (FDG): ενδοπερικαρδιακή συσσώρευση FDG (βέλη)
Primary malignant pericardial mesothelioma with increased serum mesothelin diagnosed by surgical pericardial resection: A case report

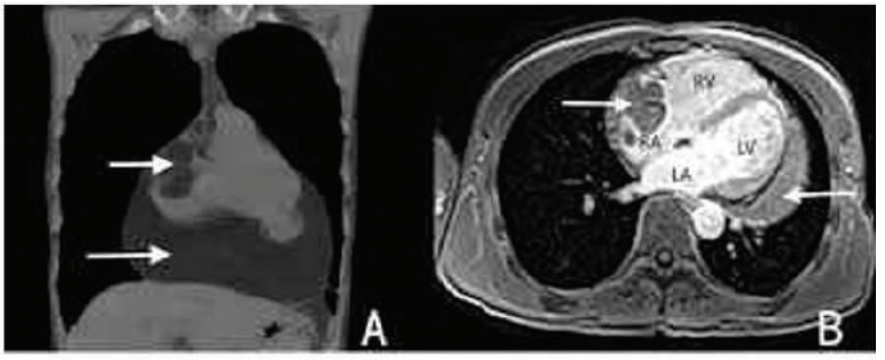

Εικόνα 10. Μαγνητική τομογραφία ασθενούς με λίπωμα. (Α) Στη στεφανιαία τομή φαίνεται το περικάρδιο και η κολπική μάζα (βέλος) (Β) Στην προβολή τεσσάρων κοιλοτήτων κατά τον επιμήκη άξονα φαίνεται το περικάρδιο και η κολπική μάζα (βέλος)
Xin Wang, BMC Cardiovascular Disorders volume 19, Article number: 247 (2019)

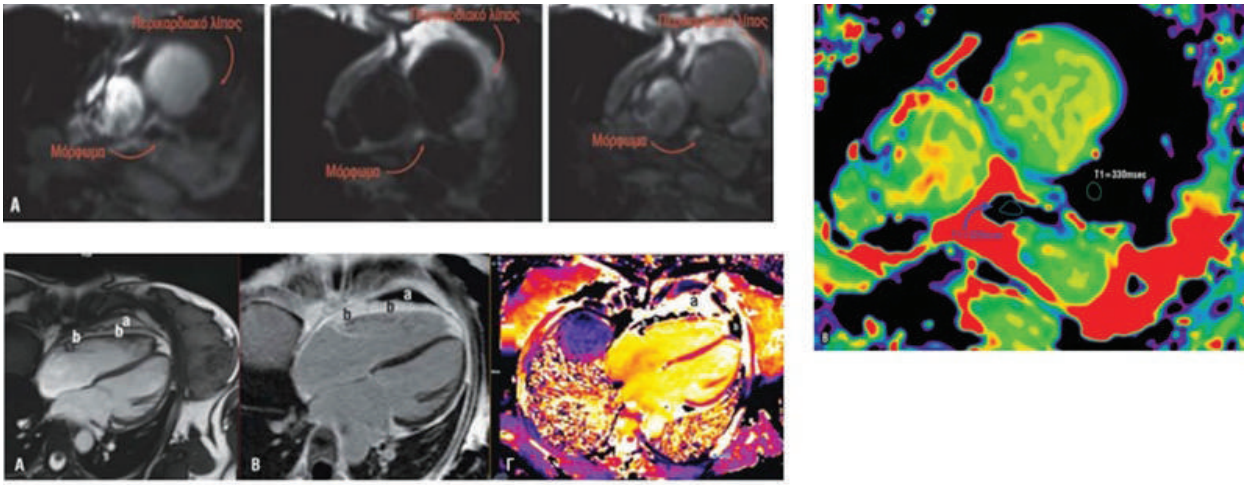

Εικόνα 11. Μαγνητική τομογραφία καρδιάς, χαρτογράφηση μυοκαρδίου και χαρακτηρισμός ιστών. Χαρτογράφηση μάζας εγκάρσιου κόλπου.
(Α) Εικόνες διαφορετικής βαρύτητας T1, όπου το μόρφωμα ακολουθεί την ένταση σήματος του περικαρδιακού λίπους.
(Β) Χαρτογράφηση του μορφώματος, η τιμή native-T1 του μορφώματος είναι ίδια με την τιμή native-T1 του περικαρδιακού λίπους. Με βάση τα παραπάνω, η μάζα χαρακτηρίστηκε ως λίπωμα. Διάκριση μεταξύ περικαρδιακού υγρού και περικαρδιακού λίπους. Εικόνες ως προς τον επιμήκη άξονα της καρδιάς, τεσσάρων κοιλοτήτων. Α) bSSFP κινηματική ακολουθία. Β) Εικόνα καθυστερημένης πρόσληψης γαδολινίου (PSIR-LGE),
Γ) Χαρτογράφηση του μυοκαρδίου ως προς το χρόνο native-T1. a) περικαρδιακό υγρό, b) περικαρδιακό λίπος.
(Αρχείο Ελ. Βιδαλάκη, Goethe CVI . Goethe University Hospital , Frankfurt Germany)

όγκους, η χειρουργική εξαίρεση αποτελεί τη θεραπεία εκλογής και συνοδεύεται συνήθως από εξαιρετική πρόγνωση. Αντίθετα, στους κακοήθεις πρωτοπαθείς ή μεταστατικούς όγκους, η χειρουργική θεραπεία εφαρμόζεται κυρίως για την αντιμετώπιση επιπλοκών, όπως ο καρδιακός επιπωματισμός ή η σοβαρή συμπίεση παρακείμενων δομών. Η κύρια θεραπευτική στρατηγική βασίζεται στη συστηματική αντικαρκινική θεραπεία, σύμφωνα με τον ιστολογικό τύπο της κακοήθειας. Ειδικότερα, στο πρωτοπαθές περικαρδιακό μεσοθηλίωμα, τα θεραπευτικά σχήματα που βασίζονται σε παράγωγα πλατίνας αποτελούν την καθιερωμένη συστηματική θεραπεία, αν και η συνολική πρόγνωση παραμένει δυσμενής. Η αντιμετώπιση των ασθενών αυτών απαιτεί στενή συνεργασία καρδιολόγων, ογκολόγων, καρδιοχειρουργών, ακτινολόγων και παθολογοανατόμων, ώστε να επιλεγεί η καταλληλότερη εξατομικευμένη θεραπευτική προσέγγιση.[3,35]

Βιβλιογραφία

1. Refaat MM, Katz WE. Neoplastic pericardial effusion. Clin Cardiol. 2011 Oct;34(10):593-8.
2. Chahine J, Shekhar S, Mahalwar G, Imazio M, Collier P, Klein AL. Pericardial involvement in cancer. Am J Cardiol. 2021;145:151–159.
3. Lenihan DJ, Mitchell JD, Zhang KW, eds. The Washington Manual of Cardio-Oncology: A Practical Guide for Improved Cancer Survivorship. Philadelphia, PA: Wolters Kluwer; 2022:103–113.
4. Lorenzo-Esteller L, Ramos-Polo R, Pons Riverola A, et al. Pericardial disease in patients with cancer: clinical insights on diagnosis and treatment. Cancers (Basel). 2024;16(20):3466.
5. Hardenbergh PH, Munley MT, Bentel GC, Kedem R, Borges-Neto S, Hollis D, Prosnitz LR, Marks LB. Cardiac perfusion changes in patients treated for breast cancer with radiation therapy and doxorubicin: Preliminary results. Int J Radiat Oncol Biol Phys 2001;49:1023– 1028
6. Imazio M, Demichelis B, Parrini I, Favro E, Beqaraj F, Cecchi E, Pomari F, Demarie D, Ghisio A, Belli R, Bobbio M, Trinchero R. Relation of acute pericardial disease to malignancy. Am J Cardiol 2005;95:1393–1394.
7. Imazio M, Colopi M, De Ferrari GM. Pericardial diseases in patients with cancer: contemporary prevalence, management and outcomes. Heart. 2020;106(8):569–574.
8. Swanson N, Mirza I, Wijesinghe N, Devlin G. Primary percutaneous balloon pericardiotomy for malignant pericardial effusion. Catheter Cardiovasc Interv 2008;71:504–507.
9. Wagner PL, McAleer E, Stillwell E, Bott M, Rusch VW, Schaffer W, Huang J. Pericardial effusions in the cancer population: prognostic factors after pericardial window and the impact of paradoxical hemodynamic instability. J Thorac Cardiovasc Surg 2011; 141:34–38.
10. Rafique AM, Patel N, Biner S, Eshaghian S, Mendoza F, Cercek B,Siegel RJ. Frequency of recurrence of pericardial tamponade in patients with extended versus nonextended pericardial catheter drainage. Am J Cardiol 2011;108:1820–1825.
11. Ala CK, Klein AL, Moslehi JJ. Cancer treatment-associated pericardial disease: epidemiology, clinical presentation, diagnosis, and management. Curr Cardiol Rep. 2019;21:156.
12. Sanchez-Enrique C, Nunez-Gil IJ, Viana-Tejedor A, Agustin A De, Vivas D, Palacios-Rubio J, Vilchez JP, Cecconi A, Macaya C, Fernandez- Ortiz A. Cause and long-term outcome of cardiac tamponade. Am J Cardiol 2016;117:664–669.
13. Darby SC, Ewertz M, McGale P, Bennet AM, Blom-Goldman U, Nisbet A, Peto R, Rahimi K, Taylor C, Hall P. Risk of ischemic heart disease in women after radiotherapy for breast cancer. N Engl J Med 2013;368:987–998.
14. Chahine J, Collier P, Maroo A, Tang WHW, Klein AL. Myocardial and pericardial toxicity associated with immune checkpoint inhibitors in cancer patients. JACC Case Reports 2020;2:191–199.
15. Benjamini O, Kimhi O, Lishner M. Severe pleuropericarditis and cardiomyopathy induced by high dose interferon alpha-2b. Isr Med Assoc J 2007;9:486–487
16. Yang X, Liu W, Lyons A, Song Z, Zhai S, Hu K. Pericarditis associated with cytarabine therapy for acute myelocytic leukemia: a case report. Eur J Clin Pharmacol 2018;74:181–182.
17. Salem JE, Manouchehri A, Moey M, Lebrun-Vignes B, Bastarache L, Pariente A, Gobert A, Spano JP, Balko JM, Bonaca MP, Roden DM, Johnson DB, Moslehi JJ. Cardiovascular toxicities associated with immune checkpoint inhibitors: an observational, retrospective, pharmacovigilance study. Lancet Oncol. 2018 Dec;19(12):1579-1589.
18. Saab J, Hoda RS, Narula N, Hoda SA, Geraghty BE, Nasar A, Alperstein SA, Port JL, Giorgadze T. Diag-

nostic yield of cytopathology in evaluating pericardial effusions: clinicopathologic analysis of 419 specimens. Cancer Cytopathol 2017; 125:128–137.
19. Klein AL, Abbara S, Agler DA, Appleton CP, Asher CR, Hoit B, Hung J, Garcia MJ, Kronzon I, Oh JK, Rodriguez ER, Schaff HV, Schoenhagen P, Tan CD, White RD. American Society of Echocardiography clinical recommendations for multimodality cardiovascular imaging of patients with pericardial disease. J Am Soc Echocardiogr 2013;26:965–1012.
20. Sagristà-Sauleda J, Mercé J, Permanyer-Miralda G, Soler-Soler J. Clinical clues to the causes of large pericardial effusions. Am J Med. 2000 Aug 1;109(2):95-101.
21. Schulz-Menger J, Collini V, et al. 2025 ESC Guidelines for the management of myocarditis and pericarditis. Eur Heart J. 2025; 46(40):3952–4041.
22. Numico G, Cristofano A, Occelli M, Sicuro M, Mozzicafreddo A, Fea E, Colantonio I, Merlano M, Piovano P, Silvestris N. Prolonged drainage and intrapericardial bleomycin administration for cardiac tamponade secondary to cancer-related pericardial effusion. Medicine (Baltimore). 2016;95(15): e3273.
23. Søgaard KK, Sørensen HT, Smeeth L, Bhaskaran K. Acute pericarditis and cancer risk: a matched cohort study using linked UK primary and secondary care data. J Am Heart Assoc. 2018;7(16):e009428.
24. Quint LE. Thoracic complications and emergencies in oncologic patients. Cancer Imaging. 2009;9(Spec No A):S75–S82.
25. Marinko T. Pericardial disease after breast cancer radiotherapy. Radiol Oncol 2018;53:1.
26. Søgaard KK, Bøtker HE, Sørensen HT. Pericarditis and cancer. American College of Cardiology; 2017.
27. LeWinter MM. Acute pericarditis. N Engl J Med. 2014;371(25):2410–2416.
28. Pawlak Cieslik A, Szturmowicz M, Fijalkowska A, Gatarek J, Gralec R, Blasinska, Przerwa K, Szczepulska-Wojcik E, Skoczylas A, Bilska A, Tomkowski W. Diagnosis of malignant pericarditis: a single centre experience. Kardiol Pol 2012;70:1147–1153.
29. Brett NJ, Roper D, Slaughter RE, Hamilton-Craig C. CMR in the diagnosis of acute pericarditis. J Cardiovasc Magn Reson. 2011;13(Suppl 1):O35.
30. Kircher M, Lapa C. Novel noninvasive nuclear medicine imaging techniques for cardiac inflammation. Curr Cardiovasc Imaging Rep 2017;10:1–13.
31. Treglia G, Raditchkova M, Ceriani L, Giovanella L. A “ring of fire” around the heart: pericarditis detected by FDG-PET/CT. Cardiovasc Med. 2018;21:234–235.
32. Chiabrando JG, Bonaventura A. Management of acute and recurrent pericarditis: JACC state-of-the-art review. J Am Coll Cardiol 2020;75:76–92.
33. Brahmer JR, Lacchetti C, Schneider BJ, Atkins MB, Brassil KJ, et al. Management of immune-related adverse events in patients treated with immune checkpoint inhibitor therapy: American Society of Clinical Oncology clinical practice guideline. J Clin Oncol. 2018;36(17):1714–1768.
34. Ling LH, Oh JK, Schaff HV, Danielson GK, Mahoney DW, Seward JB, Tajik AJ. Constrictive pericarditis in the modern era: evolving clinical spectrum and impact on outcome after pericardiectomy. Circulation 1999;100:1380–1386.
35. Restrepo CS, Vargas D, Ocazionez D, Martínez-Jiménez S, Betancourt Cuellar SL, Gutierrez FR. Primary pericardial tumors. Radiographics. 2013;33(6): 1613–1630.