

Καρδιακή Απεικόνιση

Καρκινοειδής Νόσος Καρδιάς σε Ασθενή με Πρωτοπαθή Καρκινοειδή Όγκο Ωοθήκης

ΕΥΑ ΝΥΚΤΑΡΗ¹, ΑΛΕΞΑΝΔΡΟΣ ΠΑΤΡΙΑΝΑΚΟΣ¹, ΦΡΑΓΚΙΣΚΟΣ ΠΑΡΘΕΝΑΚΗΣ¹,
ΑΝΑΣΤΑΣΙΟΣ ΚΟΥΤΣΟΠΟΥΛΟΣ², ΠΑΝΑΓΙΩΤΗΣ Ε. ΒΑΡΔΑΣ¹

¹Καρδιολογική Κλινική, ²Εργαστήριο Παθολογικής Ανατομίας, Πανεπιστημιακό Νοσοκομείο Ηρακλείου

Λέξεις ευρετηρίου:
Όγκος ωοθήκης,
καρκινοειδές.

Ημερ. παραλαβής
εργασίας:
17 Ματίου 2007
Ημερ. αποδοχής:
16 Ματίου 2007

Διεύθυνση
Επικοινωνίας:
Αλέξανδρος
Πατριανάκος

Καρδιολογική Κλινική
Πανεπιστημιακό
Νοσοκομείο
Ηρακλείου, Κρήτης
e-mail:
patrianakos@edu.med.uoc.gr

Γυναίκα 66 ετών παραπέμφθηκε στο υπερηχοκαρδιογραφικό μας εργαστήριο για τη διερεύνηση συμπτωματολογίας σοβαρής δεξιάς καρδιακής ανεπάρκειας με λειτουργικό στάδιο κατά NYHA III. Περιέγραφε επιγαστρική δυσφορία, οιδήματα κάτω άκρων κι εύκολη κόπωση από έτους.

Έξι μήνες πριν την παραπομπή της είχε υποβληθεί σε ολική υστερεκτομή με αμφοτερόπλευρη αφαίρεση εξαρτημάτων λόγω ωοθηκικών όγκων. Η παθολογοανατομική εξέταση της δεξιάς ωοθήκης κατέδειξε τεράτωμα που αποτελούνταν κυρίως από ιστό καρκινοειδούς. Ο έλεγχος του θώρακα και της κοιλιάς με αξονική τομογραφία κατά τη χρονική αυτή στιγμή, δεν έδειξε μεταστατικά στοιχεία της νόσου σε καμιά πλευρά του σώματος. Κατά τον τακτικό έλεγχο ρουτίνας, η ασθενής ανέπτυξε προοδευτικά συμπτώματα δεξιάς καρδιακής ανεπάρκειας τα οποία, αρχικά, αντιμετωπίστηκαν φαρμακευτικά με διουρητικά.

Η υπερηχοκαρδιογραφική εξέταση αποκάλυψε μια διατεταμένη αλλά με καλή λειτουργικότητα δεξιά κοιλία (Εικόνες 1,2) και μια παχυσμένη, βραχυμένη κι ακινητική τριγλώχινα βαλβίδα (Εικόνα 2) που παρέμενε σε ημι-ανοικτή θέση κατά τη συστολή οδηγώντας με αυτό τον τρόπο σε σοβαρή ανεπάρκεια δια του στομίου της (Εικόνα 3). Οι πτυχές της πνευμονι-

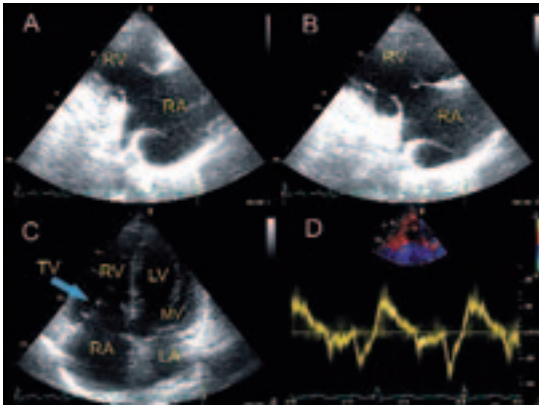
κής βαλβίδας, επίσης, εμφανίστηκαν ινωτικές και παχυσμένες με επακόλουθη ανεπάρκεια και ήπια στένωση της πνευμονικής βαλβίδας. (Εικόνα 4).

Τέθηκε η διάγνωση καρκινοειδούς νόσου της καρδιάς και η ασθενής υποβλήθηκε σε αντικατάσταση της τριγλώχινας βαλβίδας. Η μικροσκοπική εξέταση της τριγλώχινας βαλβίδας κατέδειξε τη χαρακτηριστική εναπόθεση ινώδους ιστού (Εικόνα 5).

Η πιο σοβαρή επιπλοκή του καρκινοειδούς συνδρόμου είναι η προσβολή της καρδιάς,¹ η οποία στην πλειοψηφία των περιπτώσεων, σχετίζεται με την παρουσία ηπατικών μεταστάσεων. Παραταύτα, σπάνια, ασθενείς με καρκινοειδή όγκο των ωοθηκών, όπως στη δική μας περίπτωση, αναπτύσσουν καρδιακή προσβολή απουσία ηπατικών μεταστάσεων επειδή οι ωοθηκικές φλέβες, που παροχετεύουν τις αγγειοδραστικές ουσίες που εκκρίνονται από τον πρωτοπαθή όγκο, παρακάμπτουν την πυλαία κυκλοφορία.²

Βιβλιογραφία

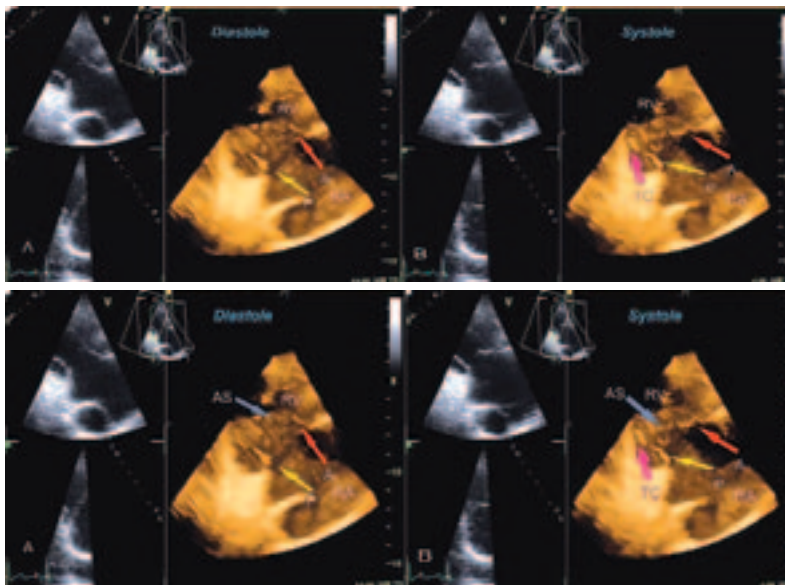
1. Carcinoid Heart Disease: presentation, diagnosis and management. David J Fox and Rajdeep S Khattar, 2004; 90: 1224-1228 Heart.
2. Carcinoid heart disease associated with primary ovarian carcinoid tumor. Chaowalit N, Connolly HM, Schaff HV, Webb MJ, Pellikka PA. Am J Cardiol 2004 May 15; 93: 1314-1315.



Εικόνα 1. Επιμήκης παραστερνικός άξονας απεικονίζων τον χώρο εισόδου της Δεξιάς κοιλίας (RV). Η πρόσθια και οπίσθια γλωχίνα της τριγλώχινας βαλβίδας εμφανίζονται παχυσμένες και βραχυμένες με αποτέλεσμα να παραμένουν σε ημαιοική θέση κατά την συστολή. Από την κορυφαία θέση 4-κοιλιτήτων (C) η δεξιά κοιλία παρουσιάζεται διατεταμένη, σχετικά με την αριστερή κοιλία, ενώ οι γλωχίνες της τριγλώχινας απεικονίζονται να έχουν παραμείνει σε ανοιχτή θέση (κυανό βέλος) κατά την συστολή, όταν η μιτροειδής βαλβίδα εμφανίζεται κλειστή.

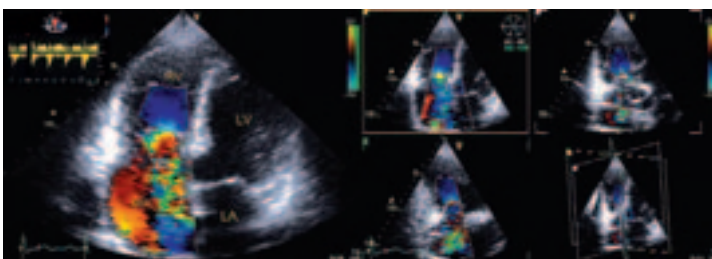
ΜΕ το παλμικό ιστικό Doppler (D) καταγράφεται φυσιολογικό συστολικό κύμα του τριγλωχινικού δακτύλιου, ένας αξιόπιστος δείκτης της συνολικής λειτουργικότητας της δεξιάς κοιλίας.

RV= Δεξιά κοιλία, LV= Αριστερή κοιλία, RA= δεξιός κόλπος, LA= Αριστερός κόλπος, MV= Μιτροειδής βαλβίδα, TV= τριγλώχινα βαλβίδα

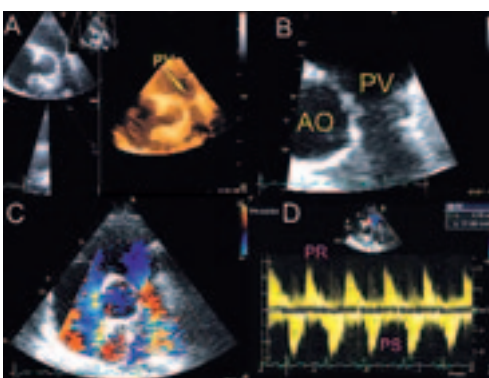


Εικόνα 2. Τριδιάστατη πραγματικού χρόνου υπερηχοκαρδιογραφία που απεικονίζει τον χώρο εισόδου της Δεξιάς κοιλίας, τον τριγλωχινικό δακτύλιο και την πρόσθια (A) και οπίσθια (P) γλωχίνα της τριγλώχινας κατά την διαστολή (A) και την συστολή (B).

Η πρόσθια γλωχίνα (κόκκινο βέλος) παρουσιάζει μια σχετικά διατηρημένη κίνηση ενώ η οπίσθια (κίτρινο βέλος) εμφανίζεται παχυσμένη, βραχυμένη, ινωμένη και σχετικά ακίνητη. Η τενόντια χορδή (TC, ροζ βέλος) προς την οπίσθια γλωχίνα επίσης παρουσιάζεται παχυσμένη και ινωμένη.



Εικόνα 3. Με το έγχρωμο Doppler στην κορυφαία θέση 4 κοιλιτήτων και με την τριεπίπεδη υπερηχοκαρδιογραφία απεικονίζεται η σοβαρού βαθμού ανεπάρκεια της τριγλώχινας. Στο άνω δεξιό τμήμα της εικόνας παρουσιάζεται η καταγραφή με το συνεχές Doppler της τριγλωχινικής ανεπάρκειας, με το χαρακτηριστικό «δίκην-στιλέτου» σήμα λόγω της ταχείας εξίσωσης πιέσεων μεταξύ των δεξιών κοιλιτήτων. RV= Δεξιά κοιλία, LV= Αριστερή κοιλία, RA= δεξιός κόλπος, LA= Αριστερός κόλπος,



Εικόνα 4. Στον βραχύ άξονα των μεγάλων αγγείων η πνευμονική βαλβίδα (PV) εμφανίζεται παχυσμένη και ινωμένη (A, Τριδιάστατη ηχοκαρδιογραφία, B εστίαση στην PV). Με το έγχρωμο Doppler παρατηρείται aliasing του χρώματος μετά το επίπεδο της βαλβίδας ενδεικτικό αυξημένων ταχυτήτων (C). Με το συνεχές Doppler καταγράφεται σοβαρού βαθμού ανεπάρκεια της

πνευμονικής βαλβίδας με πολύ βραχύ χρόνο υποδιπλασιασμού και μικρού βαθμού στένωση πνευμονικής με μεγίστη ανιχνευόμενη κλίση πίεσης = 21 mmHg



Εικόνα 5. Η μικροσκοπική εξέταση της τριγλώχινας βαλβίδας δείχνει την τυπική εικόνα με εναπόθεση ινώδους ιστού (Χρώση αιματοξυλίνης - ηωσίνης, μεγέθυνση X20)