

Ενδιαφέρουσα Περίπτωση

Σύνδρομο Gerstmann: Μπορεί η Αιτία του να Είναι Μύξωμα Καρδιάς;

ΤΙΜΟΘΕΟΣ ΣΑΚΕΛΛΑΡΙΔΗΣ, ΜΙΧΑΗΛΗΣ ΑΡΓΥΡΙΟΥ, ΙΩΑΝΝΗΣ ΚΟΥΚΗΣ,
ΒΙΚΤΩΡ ΠΑΝΑΓΙΩΤΑΚΟΠΟΥΛΟΣ, ΚΩΝΣΤΑΝΤΙΝΟΣ ΣΠΗΛΙΩΤΟΠΟΥΛΟΣ,
ΑΝΤΩΝΙΑ ΔΗΜΑΚΟΠΟΥΛΟΥ, ΧΡΗΣΤΟΣ ΧΑΡΙΤΟΣ

Β' Καρδιοχειρουργική Κλινική Γ.Ν.Α. «Ο Ευαγγελισμός»

Λέξεις ευρετηρίου:
Μύξωμα, Σύνδρομο Gerstmann, Εγκεφαλικό.

Τα μύξωματα είναι πρωτοπαθή νεοπλάσματα της καρδιάς. Οι κλινικές εκδηλώσεις των μύξωμάτων ποικίλλουν. Η εμβολή του κεντρικού νευρικού συστήματος από θρόμβους έχει στενή σχέση με τα μύξωματα. Περιγράφουμε την περίπτωση μιας γυναίκας 40 ετών που προσήλθε με νευρολογική σημειολογία και συμπτωματολογία συνδρόμου Gerstmann οφειλόμενο σε μύξωμα αριστερού κόλπου.

Ημερ. παραλαβής
εργασίας:
15 Οκτωβρίου 2007
Ημερ. αποδοχής:
14 Νοεμβρίου 2007

Διεύθυνση
Επικοινωνίας:
Τιμόθεος
Σακελλαρίδης

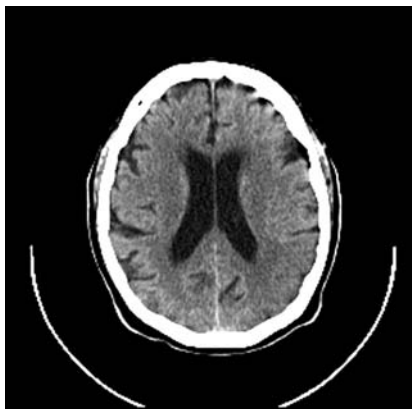
Αντωνίου Τριτση 91-95
152 38 Χαλάνδρι,
Αθήνα
e-mail:
sakellaridis_t@yahoo.gr

Τα μύξωματα είναι καλοήθεις όγκοι της καρδιάς.¹ Η πλειονότητα των μύξωμάτων (85%) εντοπίζονται στον αριστερό κόλπο ενώ το υπόλοιπο 15% στο δεξιό κόλπο ή στις κοιλίες. Σπανιότατα εξορμούνται από τις βαλβίδες.² Μεγάλη ποικιλία συμπτωμάτων συνοδεύουν τους όγκους αυτούς που μπορούν να ταξινομηθούν σε σημεία απόφραξης των καρδιακών βαλβίδων, εμβολικά φαινόμενα και φαινόμενα γενικής κακουχίας. Οι κλινικές εκδηλώσεις της εμβολής του κεντρικού νευρικού συστήματος ποικίλουν, με την απόφραξη και την ισχαιμία να είναι τα συχνότερα. Παρουσιάζουμε την περίπτωση μιας γυναίκας με νευρολογική εικόνα συνδρόμου Gerstmann οφειλόμενο σε μύξωμα αριστερού κόλπου και ανασκοπούμε τη βιβλιογραφία.

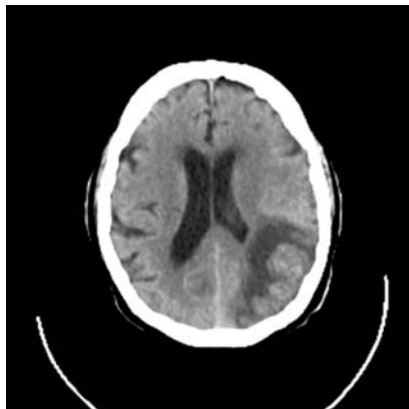
Περιγραφή περίπτωσης

Γυναίκα 40 ετών προσήλθε στα εξωτερικά ιατρεία της νευρολογικής κλινικής του νοσοκομείου μας αιτιώμενη πονοκέφαλο, ζάλη και αναφερόμενη απώλεια αισθήσεων. Η αρχική νευρολογική εξέταση κατέδειξε αδυναμία διάκρισης μεταξύ αριστε-

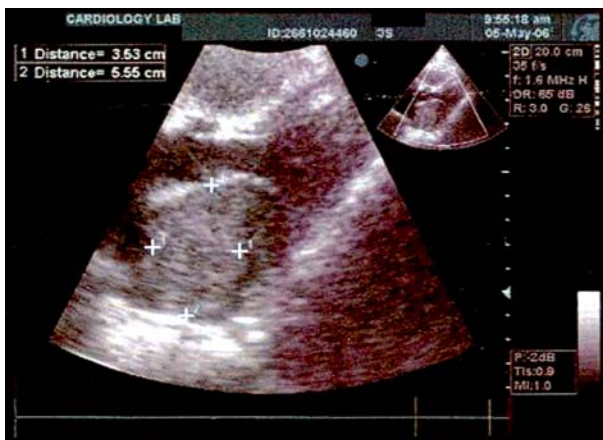ρού και δεξιού, αδυναμία αναγνώρισης των δακτύλων, δυσγραφία, περιστασιακά λάθη στην ομιλία και δυσαριθμησία όταν ζητήθηκε να εκτελέσει απλές αριθμητικές πράξεις. Τα αντανάκλαστικά, η εξέταση των κρανιακών νεύρων, η εξέταση της αισθητικότητας και η εξέταση του κινητικού μηχανισμού ήταν φυσιολογικά. Η φυσική εξέταση της ασθενούς δεν κατέδειξε παθολογικά ευρήματα. Δεν υπήρχε ιστορικό λήψης φαρμάκων ή τοξικών ουσιών, νευρολογικών διαταραχών ή διαταραχών πηκτικότητας. Τα αποτελέσματα των αιματολογικών και βιοχημικών εξετάσεων ήταν εντός φυσιολογικών ορίων, εκτός της ταχύτητας καθίζησης ερυθροκυττάρων (ΤΚΕ) η οποία ήταν 86mm/h. Η αξονική τομογραφία του εγκεφάλου κατά την εισαγωγή της διεγνώσθη ως φυσιολογική (Εικόνα 1). Κατά την καρδιολογική εξέταση διαπιστώθηκε η ύπαρξη ενός διαστολικού φυσημάτος. Το ηλεκτροκαρδιογράφημα της ασθενούς ήταν φυσιολογικό, ενώ ο διαθωρακικός υπέρηχος καρδιάς κατέδειξε την ύπαρξη μάζας στον αριστερό κόλπο, μεγέθους 3x3cm εξορμώμενο από το μεσοκολπικό διάφραγμα με λοβωτή επιφάνεια (Εικόνα 2). Ο διοισοφάγιος υπέ-



Εικόνα 1. Αξονική τομογραφία εγκεφάλου κατά την εισαγωγή της ασθενούς, η οποία γνωματεύθηκε ως φυσιολογική.



Εικόνα 3. Αξονική τομογραφία εγκεφάλου μία εβδομάδα μετά όπου καταδεικνύεται η παρουσία βλάβης στον αριστερό βρεγματικό λοβό.



Εικόνα 2. Υπερηχογράφημα καρδιάς που καταδεικνύει την ύπαρξη μυξώματος στον αριστερό κόλπο.

ρηχος ισχυροποίησε τη διάγνωση του μυξώματος. Μια νέα αξονική εγκεφάλου της ασθενούς μια εβδομάδα από την εισαγωγή της κατέδειξε βλάβη στον αριστερό βρεγματικό λοβό (Εικόνα 3). Με βάση τα κλινικά ευρήματα και όλες τις παρακλινικές εξετάσεις τέθηκε η διάγνωση του δευτεροπαθούς συνδρόμου Gerstmann οφειλόμενο σε μύξωμα αριστερού κόλπου. Στην ασθενή έγινε αφαίρεση του μυξώματος με διακολπική προσπέλαση υπό εξωσωματική κυκλοφορία και σύγκλιση του μεσοκολπικού ελλείμματος με περικαρδιακό εμφύλωμα. Η μετεγχειρητική πορεία της ασθενούς ήταν ομαλή. Ένα χρόνο μετά την επέμβαση και μετά από συνεδρίες λογοθεραπείας, η ασθενής βρίσκεται σε καλή γενική κατάσταση με τα νευρολογικά συμπτώματα να έχουν ελαττωθεί στο ελάχιστο και χωρίς σημεία υποτροπής του μυξώματος.

Συζήτηση

Τα μυξώματα είναι πρωτοπαθή νεοπλάσματα της

καρδιάς και συνιστούν το 50% αυτών σε όλες τις ηλικίες. Είναι ενδοκοιλοτικοί όγκοι και μπορούν να εντοπιστούν σε κάθε καρδιακή κοιλότητα με κύρια εντόπιση στον αριστερό κόλπο.^{1,2}

Οι κλινικές εκδηλώσεις με τις οποίες μπορεί να εμφανιστούν τα μυξώματα είναι εμβολικά φαινόμενα, αποφρακτικά φαινόμενα των καρδιακών βαλβίδων και φαινόμενα γενικής κακουχίας. Τα φαινόμενα γενικής κακουχίας είναι τα συχνότερα και περιλαμβάνουν πυρετό, μυαλγίες, αρθραλγίες και απώλεια βάρους. Τα μυξώματα επίσης μπορούν να προκαλέσουν αιμοδυναμικές διαταραχές λόγω της απόφραξης της ροής του αίματος εντός των καρδιακών κοιλοτήτων, λόγω απόφραξης της πνευμονικής ή συστηματικής φλεβικής αποχέτευσης ή λόγω καταστροφής της καρδιακής βαλβίδας. Συστηματικές εμβολές συμβαίνουν στο 30-40% των ασθενών με μύξωμα αριστερού κόλπου. Εμβολές στο σπλήνα, επινεφρίδια, λεπτό έντερο, νεφρούς, κοιλιακή αορτή, στεφανιαία αγγεία, μεσεντέρια αγγεία και αγγεία των κάτω άκρων έχουν αναφερθεί στο 10-45% των περιπτώσεων. Οι εγκεφαλικές αρτηρίες καθώς και οι αμφιβληστροειδικές αρτηρίες προσβάλλονται στους περισσότερους ασθενείς. Οι νευρολογικές εκδηλώσεις στα μυξώματα των κόλπων είναι συχνές και έχουν καταγραφεί στο 25-45% των περιπτώσεων. Σπάνιες εκδηλώσεις του μυξώματος αποτελεί η ανάπτυξη άνοιας λόγω πολλαπλών εμβολών, η εμβολή της σπονδυλικής αρτηρίας, η διασπορά καρκινικών κυττάρων στον άνω φλεβώδη κόλπο και σπάνια η διαφυγή από περιφερικά μυξωματώδη ανευρύσματα.³⁻⁵

Το σύνδρομο Gerstmann είναι μια νευρολογική διαταραχή που χαρακτηρίζεται από 4 πρωταρχικά συμπτώματα: διαταραχές γραφής (αγραφία ή δυσγραφία), αδυναμία κατανόησης των κανόνων μαθηματικών πράξεων (αναριθμησία ή δυσαριθμησία), αδυναμία διάκρισης μεταξύ αριστερού και δεξιού καθώς και

αδυναμία αναγνώρισης των δακτύλων (αγνωσία δακτύλων). Στους ενήλικες το σύνδρομο αυτό οφείλεται είτε σε εγκεφαλικό είτε σε βλάβη του κροταφικού λοβού. Η διαταραχή αυτή συχνά συσχετίζεται με εγκεφαλικές βλάβες στην περιοχή της αριστερής γωνιώδους έλικας. Επιπρόσθετα με τις παραπάνω κλινικές εκδηλώσεις οι ασθενείς μπορούν να εμφανίσουν αφασία, δυσκολία στην κατανόηση του λόγου, δυσκολία στην έκφραση κατά την ομιλία ή δυσκολία στην ανάγνωση και γραφή. Η ανάπτυξη του συνδρόμου Gerstmann λόγω μυξώματος του αριστερού κόλπου είναι εξαιρετικά σπάνια και έχει αναφερθεί μόλις μια φορά στη βιβλιογραφία.⁵ Στη δική μας περίπτωση η ασθενής νοσηλεύθηκε με πονοκέφαλο, ζάλη, αναφερόμενη απώλεια αισθήσεων, αδυναμία διάκρισης αριστερού-δεξιού, δακτυλική αγνωσία, δυσγραφία, περιστασιακά λάθη στον προφορικό λόγο και δυσαριθμησία όταν ζητήθηκε να εκτελέσει απλές μαθηματικές πράξεις. Όλα τα ανωτέρω συμπτώματα ήταν ενδεικτικά της παρουσίας συνδρόμου Gerstmann. Το ακροαστικό εύρημα του διαστολικού φυσημάτος της καρδιάς ήταν ο ακρογωνιαίος λίθος στην αναγνώριση της παρουσίας μυξώματος στον αριστερό κόλπο, το οποίο ήταν η αιτία των νευρολογικών διαταραχών λόγω εμβολής.

Η διαγνωστική προσέγγιση για την αναγνώριση του συνδρόμου Gerstmann είναι η διενέργεια αξονικής και μαγνητικής τομογραφίας του εγκεφάλου. Στη δική μας περίπτωση η αρχική αξονική τομογραφία του εγκεφάλου διαγνώστηκε ως φυσιολογική και δεν επιβεβαίωσε τη διάγνωση με ύπαρξη ακτινολογικών ευρημάτων. Το ανωτέρω φαινόμενο έχει καταγραφεί και δεν είναι σπάνιο.⁶

Η θεραπεία του συνδρόμου Gerstmann είναι συμπτωματική και υποστηρικτική. Στους ενήλικες τα συμπτώματα με τον καιρό ελαχιστοποιούνται. Η λογοθεραπεία και η εργοθεραπεία μπορούν να βοηθήσουν στην ελαχιστοποίηση της δυσγραφίας και απραξίας.

Το διαθωρακικό υπερηχοκαρδιογράφημα είναι η συχνότερα εφαρμοζόμενη μη επεμβατική διαγνωστική μελέτη αναγνώρισης της ύπαρξης καρδιακής μάζας. Η εξέταση αυτή είναι ακριβής και έχει υψη-

λή ευαισθησία. Καλύτερα αποτελέσματα έχουν αναφερθεί με τη χρήση του διοισοφάγειου υπερηχοκαρδιογραφήματος. Πρόσφατες εργασίες καταγράφουν τη χρησιμότητα της στεφανιογραφίας για την επιβεβαίωση της διάγνωσης του μυξώματος με την κατάδειξη σημείων νεοαγγείωσης. Επίσης η συμβολή της μαγνητικής τομογραφίας της καρδιάς με την κατάδειξη σημείων υπέρ του μυξώματος τα τελευταία έτη αποτελεί σημαντική βοήθεια για την προεγχειρητική διάγνωση του μυξώματος.⁷

Η εμβολή του εγκεφάλου και η συμπτωματολογία από το κεντρικό νευρικό σύστημα αποτελούν τη συχνότερη εκδήλωση του μυξώματος του αριστερού κόλπου. Παρόλο που η ύπαρξη μυξώματος αποτελεί σπάνια οντότητα, θα πρέπει να συμπεριλαμβάνεται στη διαφορική διάγνωση των αιτιών εγκεφαλικής ισχαιμίας ιδίως σε μικρής ηλικίας ασθενείς. Η καρδιακή ακρόαση και η διενέργεια διαθωρακικού υπέρηχου καρδιάς θα πρέπει να διενεργούνται σε όλους τους ασθενείς χωρίς την ύπαρξη προφανούς αιτίας εγκεφαλικής ισχαιμίας.

Βιβλιογραφία

1. Reynen K: Cardiac myxomas. *N Engl J Med* 1995; 333: 1610-1617.
2. Butany J, Nair V, Naseemuddin A, Nair GM, Catton C, Yau T: Cardiac tumours: diagnosis and management. *Lancet Oncol* 2005; 6: 219-228.
3. Knepper LE, Biller J, Adams HP, Bruno A: Neurological manifestations of cardiac myxoma. *Stroke* 1988; 19: 1435-1440.
4. Bajraktari G, Emini M, Berisha V, et al: Giant left atrial myxoma in an elderly patient: natural history over a 7-year period. *J Clin Ultrasound* 2006; 34: 461-463.
5. Bloom C, del Caprio-O'Donovan R, Wein T, Bégin LR: Left atrial myxoma presenting as Gerstmann's syndrome. *Can Assoc Radiol J* 1996; 47: 16-19.
6. Benton A: Gerstmann's syndrome. *Arch Neurol* 1992; 49: 445-447.
7. Rahmanian PB, Castillo JG, Sanz J, Adams DH, Filsoufi F: Cardiac myxoma: preoperative diagnosis using a multimodal imaging approach and surgical outcome in a large contemporary series. *Interact CardioVasc Thorac Surg* 2007; 6: 479-483.