

## Ενδιαφέρουσα Περίπτωση

## Κατάλυση Ακατάπαυστης Κολποκοιλιακής Ταχυκαρδίας Επανεισόδου σε Ασθενή με Παραπληρωματικό Δεμάτιο Πλησίον του His (Para-Hisian) με την Εφαρμογή Υψηλής Ισχύος Υψίσυχνου Ρεύματος

ΑΘΑΝΑΣΙΟΣ Α. ΚΩΤΣΑΚΗΣ, ΠΑΝΑΓΙΩΤΗΣ Ν. ΜΑΡΓΟΣ, ΑΛΕΞΑΝΔΡΟΣ Σ. ΣΤΕΦΑΝΙΔΗΣ, ΔΑΜΙΑΝΟΣ Ν. ΚΟΥΒΑΡΑΚΟΣ, ΕΥΑΓΓΕΛΟΣ Γ. ΠΑΠΑΣΤΕΡΙΑΔΗΣ

Α' Καρδιολογική Κλινική, Γενικό Νοσοκομείο Νίκαιας «Αγ. Παντελεήμων», Πειραιάς

Λέξεις ευρετηρίου:  
**Para-Hisian**  
**παραπληρωματικό**  
**δεμάτιο,**  
**Ακατάπαυστη**  
**υπερκοιλιακή**  
**ταχυκαρδία,**  
**Κατάλυση με**  
**υψίσυχνο ρεύμα.**

Ημερ. παραλαβής  
εργασίας:  
27 Μαρτίου 2007·  
Ημερ. αποδοχής:  
2 Ιουλίου 2007

Διεύθυνση  
Επικοινωνίας:  
Αθανάσιος Κωτσάκης

Α' Καρδιολογική  
Κλινική, Γενικό  
Νοσοκομείο Νίκαιας  
«Αγ. Παντελεήμων»,  
Δ. Μαντούβαλον 3,  
184 54 Νίκαια  
e-mail:  
[thanasisk@kmp.forthnet.gr](mailto:thanasisk@kmp.forthnet.gr)

Η κατάλυση με υψίσυχνο ρεύμα αποτελεί τη θεραπεία εκλογής για τη ριζική αντιμετώπιση και οριστική ίαση των ασθενών με κλινική εκδήλωση ταχυκαρδιών οφειλομένων στην ύπαρξη παραπληρωματικών δεματίων. Η εντόπιση του παραπληρωματικού δεματίου σε θέσεις πλησίον του δεματίου του His συνδέεται αναπόφευκτα με αυξημένο κίνδυνο πρόκλησης πλήρους κολποκοιλιακού αποκλεισμού κατά τη διάρκεια της κατάλυσης. Στην παρούσα ανακοίνωση περιγράφουμε την ενδιαφέρουσα περίπτωση ασθενούς με σύνδρομο προδιέγερσης και επεισόδια υπερκοιλιακής ταχυκαρδίας, στον οποίο η ακριβής θέση του δεματίου εντοπίστηκε κατά τη διάρκεια της ηλεκτροφυσιολογικής μελέτης πολύ κοντά στο δεμάτιο του His, τόσο που ο εντοπισμός διακριτών θέσεων μεταξύ παραπληρωματικού δεματίου και δεματίου του His να είναι ιδιαίτερα δυσχερής. Ο ασθενής εμφάνισε εικόνα ακατάπαυστης υπερκοιλιακής ταχυκαρδίας μετά μια πρώτη ανεπιτυχή προσπάθεια κατάλυσης, ενώ το δεμάτιο καταλύθηκε επιτυχώς σε επανεπέμβαση με την εφαρμογή υψηλής ισχύος υψίσυχνου ρεύματος, που σήμαινε παράλληλα μεγάλη αύξηση του κινδύνου πρόκλησης πλήρους κολποκοιλιακού αποκλεισμού.

**Τ**α παραπληρωματικά κολποκοιλιακά δεμάτια εμφανίζουν, ως γνωστό, ορθόδρομη, ανάδρομη ή αμφίδρομη αγωγή ηλεκτρικού ερεθίσματος μεταξύ κόλπων και κοιλιών, ευθύνο-νται δε για την εμφάνιση επεισοδίων υπερκοιλιακής ταχυκαρδίας, συνηθέστερα ορθόδρομης και σπανιότερα αντίδρομης κολποκοιλιακής ταχυκαρδίας επανεισόδου.<sup>1</sup> Είναι χαρακτηριστική η ηλεκτροκαρδιογραφική εικόνα σε φλεβοκομβικό ρυθμό επί ύπαρξης ορθόδρομης αγωγής του δεματίου (κύμα δ/σύνδρομο προδιέγερσης/σύνδρομο Wolff-Parkinson-White, WPW<sup>2</sup>).

Η κατάλυση των παραπληρωματικών δεματίων με υψίσυχνο ρεύμα (Radio Frequency - RF) αποτελεί μια ιδιαίτερα αποτελεσματική θεραπευτική μέθοδο με αλματώδη ανάπτυξη την τελευταία 15 ετία, και έχει προσφέρει οριστική ίαση σε μεγάλο πληθυσμό ασθενών με παροξυσμική υπερκοιλιακή ταχυκαρδία, που αποτελούσαν συχνούς επισκέπτες των τμημάτων επειγόντων περιστατικών των Νοσοκομείων.<sup>3,4</sup> Πέρα από τη βελτίωση της ποιότητας ζωής που επιτυγχάνεται με την κατάλυση, επιδιώκεται και πρωτογενής πρόληψη αιφνιδίου καρδιακού θανάτου σε περιπτώσεις δεματίων που εμφανί-

ζουν δυνατότητα ορθόδρομης αγωγής και βραχεία ανερέθιστη περίοδο, όπου κατά τη διάρκεια παροξυσμικής κολπικής μαρμαρυγής υπάρχει ο κίνδυνος εμφάνισης κοιλιακής μαρμαρυγής από ταχεία (προ)διέγερση των κοιλιών μέσω του δεματίου.<sup>5</sup>

Ένα σχετικά μικρό ποσοστό των παραπληρωματικών δεματίων εντοπίζεται σε περιοχές πλησίον του κολποκοιλιακού κόμβου και του δεματίου του His και χαρακτηρίζεται από αυξημένο κίνδυνο πρόκλησης πλήρους κολποκοιλιακού αποκλεισμού κατά τη διάρκεια της επέμβασης κατάλυσης.<sup>6-9</sup> Τέτοια δεμάτια είναι τα προσθιοδιαφραγματικά, τα μεσοδιαφραγματικά και τα πλησίον του His (para-Hisian) δεμάτια.

Παρουσιάζουμε μία ενδιαφέρουσα κλινική περίπτωση ασθενούς με σύνδρομο προδιέγερσης οφειλόμενο στην ύπαρξη para-Hisian παραπληρωματικού δεματίου, όπου η πρώτη αποτυχημένη προσπάθεια κατάλυσης προκάλεσε επιδείνωση της κλινικής εικόνας με εμφάνιση ακατάπαυστης υπερκοιλιακής ταχυκαρδίας, για να ακολουθήσει δεύτερη, επιτυχής αυτή τη φορά, προσπάθεια κατάλυσης με εφαρμογή RF ιδιαίτερα υψηλής ισχύος για τη συγκεκριμένη εντόπιση του δεματίου (άμεση γειννίαση με το His).

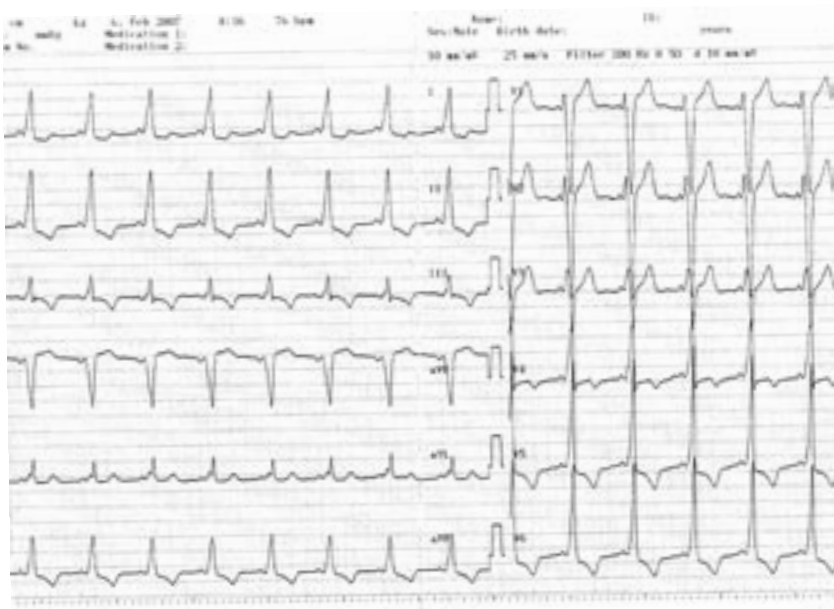
### Περιγραφή περίπτωσης

Άνδρας 33 ετών, αλλοδαπός, προσήλθε στα εξωτερικά ιατρεία του Νοσοκομείου μας αναφέροντας ταχυκαρδία αιφνίδιας έναρξης και αποδρομής, διάρκειας μίας ώρας περίπου. Στο ΗΚΓ εισόδου (Εικό-

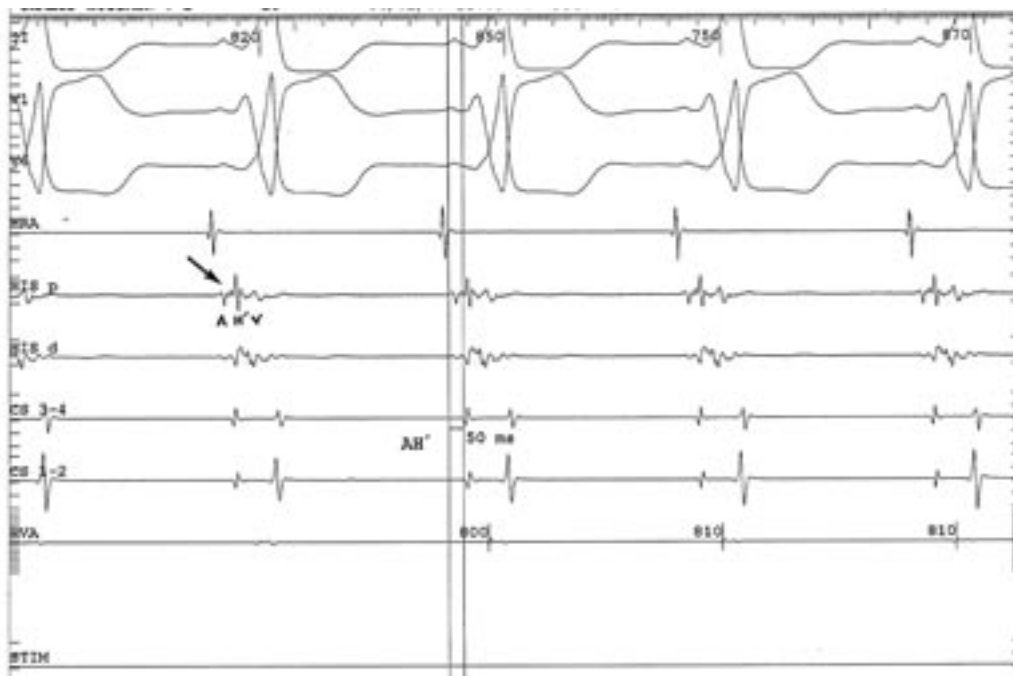
να 1) διαπιστώνεται φλεβοκομβικός ρυθμός με παρουσία προδιέγερσης, συμβατής με την ύπαρξη προσθιοδιαφραγματικού παραπληρωματικού δεματίου, ενώ ο συνήθης εργαστηριακός έλεγχος και το υπερηχογράφημα καρδιάς δεν ανέδειξαν αξιόλογα ευρήματα.

Μετά από ενυπόγραφη συγκατάθεση του ασθενούς διενεργήθηκε ηλεκτροφυσιολογική μελέτη με τοποθέτηση ηλεκτροδίων καταγραφής στην κορυφή της δεξιάς κοιλίας (RVA), στο δεξιό κόλπο πλησίον του φλεβοκόμβου (HRA), στο στεφανιαίο κόλπο (CS) και στην περιοχή του δεματίου του His (His). Όπως φαίνεται στην εικόνα 2, ο καθετήρας His καταγράφει ηλεκτρική δραστηριότητα παραπληρωματικού δεματίου, γεγονός το οποίο προσδιορίζει τη θέση του παραπληρωματικού δεματίου πολύ κοντά στο His, καθώς και έπαρμα δίκην His (H'). Η ηλεκτροφυσιολογική μελέτη ανέδειξε αμφίδρομη αγωγή μέσω του δεματίου, βραχεία ορθόδρομη ανερέθιστη περίοδο του δεματίου (220ms) και εισαγωγή τόσο ορθόδρομης κολποκοιλιακής ταχυκαρδίας επανεισόδου (ΟΚΤΕ) με εικόνα αποκλεισμού δεξιού σκέλους (Εικόνα 3) όσο και αυτοτερματισθέντος επεισοδίου κολπικής μαρμαρυγής με ταχεία κοιλιακή ανταπόκριση (Εικόνα 4). Όπως φαίνεται και ερμηνεύεται στις Εικόνες 2 και 3, το έπαρμα H' αποδίδεται κατ' αρχήν σε ηλεκτρική δραστηριότητα του παραπληρωματικού δεματίου.

Στη χαρτογράφηση που ακολούθησε έγινε εμφανές ότι πρόκειται για δεμάτιο ευρισκόμενο σε άμεση γειννίαση με το δεμάτιο του His. Ο ασθενής



**Εικόνα 1.** ΗΚΓ 12 απαγωγών του ασθενούς σε φλεβοκομβικό ρυθμό, όπου παρατηρείται εικόνα προδιέγερσης συμβατή με ύπαρξη δεξιού προσθιοδιαφραγματικού παραπληρωματικού δεματίου.

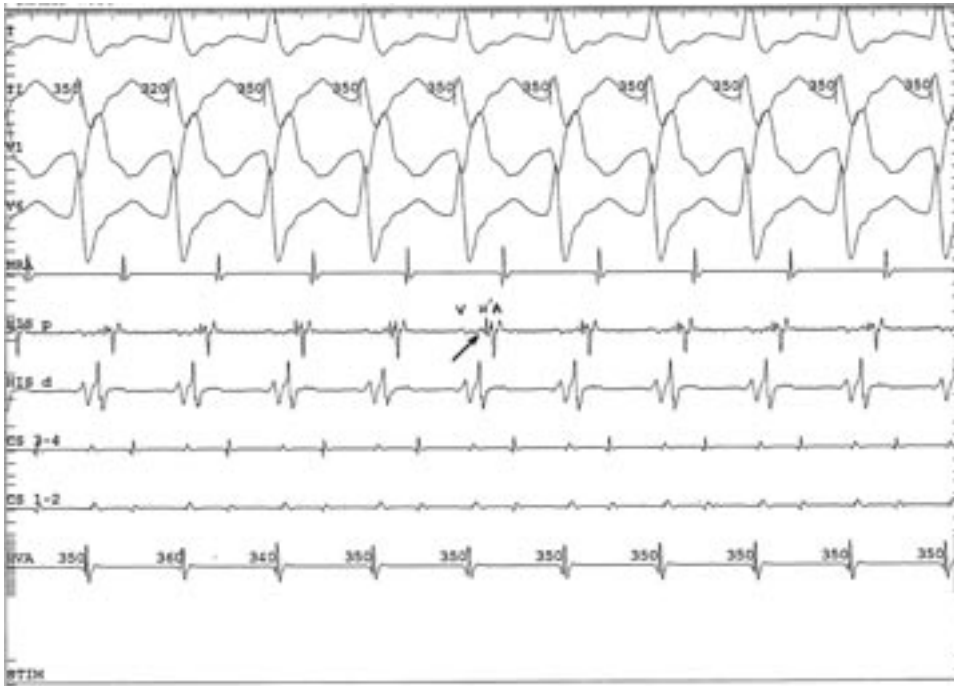


**Εικόνα 2.** Βασικές ηλεκτροφυσιολογικές καταγραφές κατά τη διάρκεια φλεβοκομβικού ρυθμού. Το ηλεκτρόδιο His καταγράφει συνεχή ηλεκτρική δραστηριότητα παραπληρωματικού δεματίου μεταξύ του κοιλιακού (A) και του κοιλιακού (V) ηλεκτρογράμματος (βέλος), καθώς και σταθερή οξύαιχη ηλεκτρική δραστηριότητα δίχην επάρατος His (H'), με σχεδόν ταυτόχρονη όμως εμφάνιση του επάρατος H' με το κύμα δ του ΗΚΓ/τος εμφανείας και AH' διάστημα 50 ms (χρονική θέση H' προ της αναμενόμενης θέσης εμφάνισης του επάρατος His). Η διάρκεια του AH' παρέμεινε σταθερή σε όλη τη διάρκεια της μελέτης και ήταν ανεξάρτητη της προωμότητας της κολπικής διέγερσης. Μετακίνηση του ηλεκτροδίου His σε όλες τις θέσεις γύρω από την αρχική δεν ανέδειξε την παρουσία άλλου επάρατος με μορφολογία εκπόλωσης His ενώ με την απομάκρυνση από την αρχική θέση παρατηρήθηκε σταδιακή εξάλειψη των μεταξύ A και V καταγραφόμενων δυναμικών.

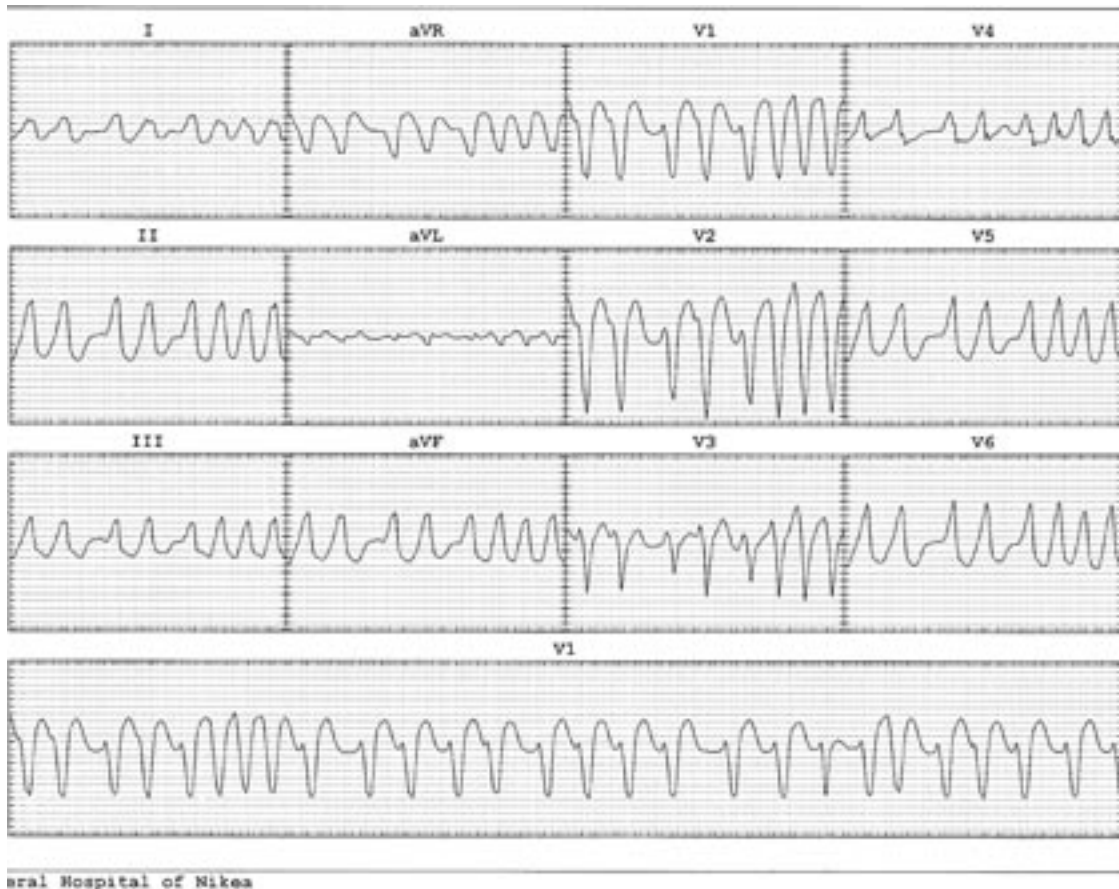ενημερώθηκε τόσο για την ανάγκη κατάλυσης του δεματίου (κίνδυνος αιφνιδίου θανάτου κατά τη διάρκεια τυχόν εκδήλωσης παροξυσμικής κολπικής μαρμαρυγής), όσο και για τον ιδιαίτερα αυξημένο κίνδυνο δημιουργίας πλήρους κολποκοιλιακού αποκλεισμού κατά τη διάρκεια της επέμβασης, γεγονός που θα συνιστούσε απαραίτητη την εμφύτευση μόνιμου βηματοδότη. Ακολούθησε χορήγηση παλμών ενέργειας RF χαμηλής ισχύος (5W) με προοδευτική αύξηση ισχύος ανά 5W έως 40 W, σε θέσεις όπου καταγραφόταν η συνεχής (μεταξύ A και V) δραστηριότητα του παραπληρωματικού δεματίου χωρίς εμφανές ή μόλις ορατό έπαγμα H'. Κατά τη διάρκεια χορήγησης των εφαρμογών RF και με επίτευξη θερμοκρασίας ως 55°C, παρατηρήθηκε παροδική μόνο αποδρομή της προδιέγερσης. Μετά από πολλαπλές προσπάθειες με ανώτερη ισχύ 40 W, η συχνή εμφάνιση παροδικού κομβικού ρυθμού μας οδήγησε στην απόφαση τερματισμού της διαδικασίας, επειδή το γεγονός ερμηνεύθηκε σαν προάγγελος επαπειλούμενου πλήρους κολποκοιλιακού αποκλεισμού. Νέα

μελέτη των ιδιοτήτων του παραπληρωματικού δεματίου προ της ολοκλήρωσης της διαδικασίας ανέδειξε αύξηση της ορθόδρομης ανερέθιστης περιόδου του στα 320 ms.

Κατά τη διάρκεια των επόμενων τριών ημερών νοσηλείας, η κλινική εικόνα του ασθενούς επιδεινώθηκε με την εμφάνιση ακατάπαυστης ταχυκαρδίας (ΟΚΤΕ εναλλασσόμενη με επιταχυνόμενο κομβικό ρυθμό) μη ανταποκρινόμενης στη χορήγηση αδενωσίνης και προκαϊναμίδης IV και παροδικά μόνο ανταποκρινόμενης στη βεραπαμίλη IV (Εικόνα 5). Η ανωτέρω εξέλιξη αποδίδεται στην προσπάθεια κατάλυσης του δεματίου, που οδήγησε τόσο στη διεύρυνση της ζώνης εισαγωγής ΟΚΤΕ λόγω αύξησης της ορθόδρομης ανερέθιστης περιόδου του δεματίου, όσο και στην εμφάνιση επιταχυνόμενου κομβικού ρυθμού, που ενεργούσε ως πυροδότης για την εισαγωγή ΟΚΤΕ. Ο ασθενής παρουσίασε ορθόπνοια για την οποία χρειάστηκε η χορήγηση IV διούρησης, ενώ νέα υπερηχογραφική μελέτη, υπό ταχυκαρδία, ανέδειξε διάχυτη έκπτωση της συστολι-

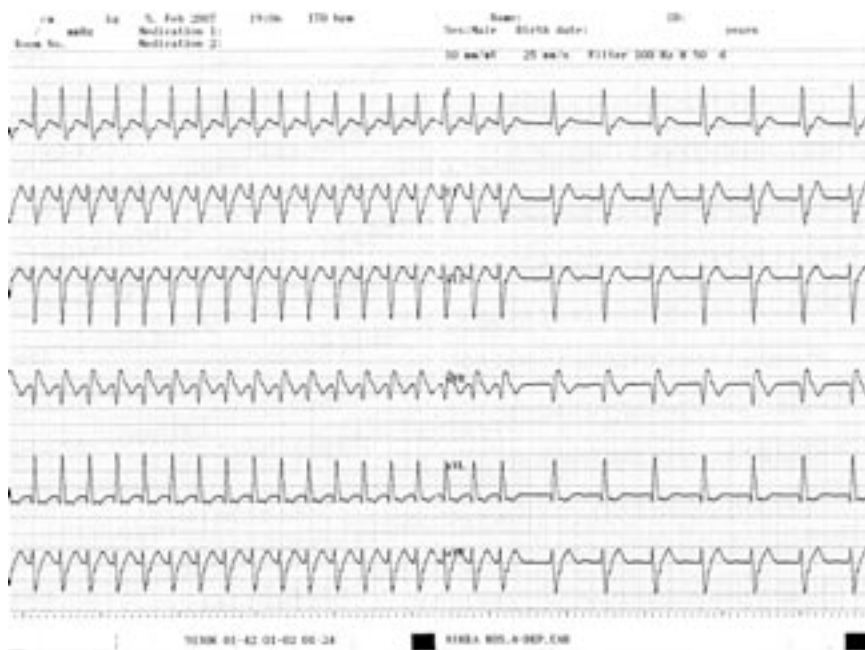

**Εικόνα 3.** Ηλεκτροφυσιολογικές καταγραφές κατά τη διάρκεια ΟΚΤΕ με εικόνα αποκλεισμού δεξιού σκέλους. Η χρονική εμφάνιση του ελάρματος Η' μετά το V και ελάχιστα προ του κύματος A (βέλος) είναι συμβατή με προέλευσή του από το παραπληρωματικό δεμάτιο. Επιμέλεις προσπάθεια καταγραφής αληθούς δυναμικού His στην αναμενόμενη θέση κατά τη διάρκεια ΟΚΤΕ (προ του QRS) απέβη ανεπιτυχής. Η ανάδρομη κοιλιολοπιική αγωγή κατά τη διάρκεια της ΟΚΤΕ παρουσιάζει πρόωμη κοιλιακή εκπόλωση στον καθετήρα του His, εικόνα συμβατή με την εντόπιση του δεματίου πλησίον του His.



**Εικόνα 4.** ΗΚΓ 12 απαγωγών κατά τη διάρκεια επεισοδίου κοιλιακής μαρμαρυγής που προκλήθηκε στο εργαστήριο, όπου φαίνεται η παρουσία προδιέγερσης σε όλα τα επάρματα QRS.





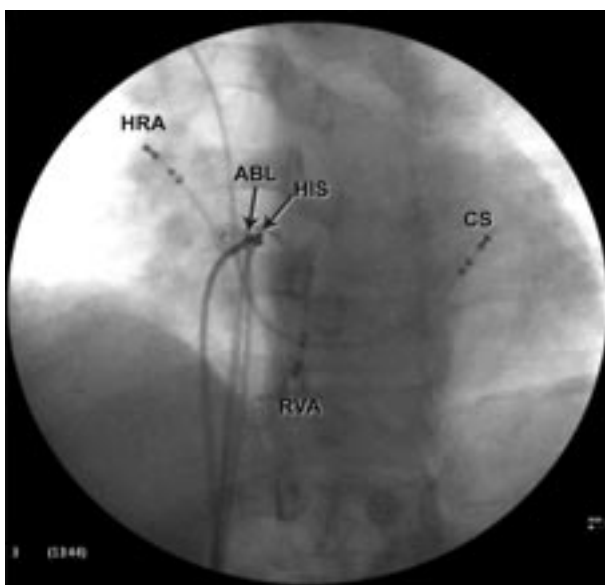
**Εικόνα 5.** Ακατάπαυστη ταχυκαρδία (ΟΚΤΕ ανατασόμενη πρόσκαιρα σε επιταχυνόμενο κομβικό ρυθμό, αμέσως μετά από χορήγηση βεραπαμίλης IV) στο μεσοδιάστημα των δύο επεμβάσεων. Και στους δύο ρυθμούς παρατηρείται αποκλεισμός δεξιού σκέλους.

κής απόδοσης της αριστερής κοιλίας (LVEF=35%).

Με αυτά τα δεδομένα και με επιτακτική πλέον την ανάγκη κατάλυσης του υπεύθυνου για την ταχυκαρδία δεματίου, ο ασθενής οδηγήθηκε εκ νέου στο ηλεκτροφυσιολογικό εργαστήριο. Μετά την ηλεκτροφυσιολογική μελέτη ακολούθησε προσπάθεια κατάλυσης ακολουθώντας αρχικά την ίδια

διαδικασία με την πρώτη φορά, χωρίς θεραπευτικό αποτέλεσμα. Η κατάλυση του δεματίου επετεύχθη με τη χορήγηση RF ισχύος 60W και άνοδο θερμοκρασίας ως 65°C, σε ακτινοσκοπική θέση σχεδόν εφραπτομενική με αυτή του καθετήρα His (Εικόνα 6) και με εμφανή την καταγραφή επάρματος Η' από τον καθετήρα κατάλυσης. Η προέλευση του επάρματος Η' αποδόθηκε οριστικά σε ηλεκτρική δραστηριότητα του παραπληρωματικού δεματίου, ενώ η καταγραφή μικρού σε ύψος αληθούς δυναμικού His (H) κατέστη δυνατή μόνο μετά από την επιτυχή κατάλυση και εξάλειψη της προδιέγερσης (Εικόνα 7).

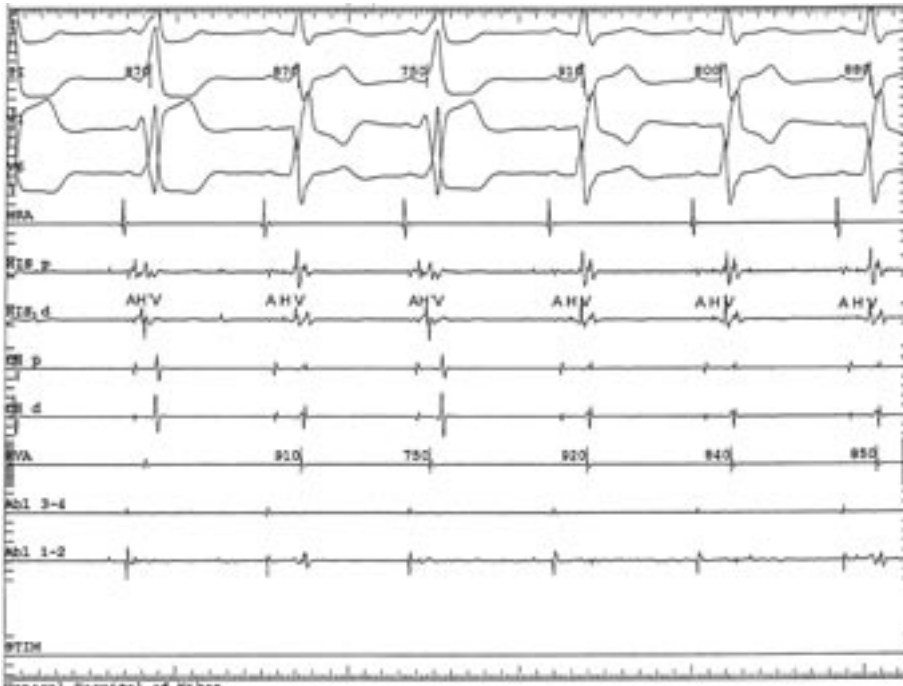Ο ασθενής εξήλθε μετά διήμερο από το Νοσοκομείο σε καλή γενική κατάσταση, χωρίς υποτροπή της εικόνας προδιέγερσης στο ΗΚΓ (Εικόνα 8). Σε επανεκτίμηση μετά από παρέλευση μηνός, ο ασθενής παρέμεινε ασυμπτωματικός, ευρισκόμενος σε φλεβοκομβικό ρυθμό και χωρίς επεισόδια ταχυκαρδίας σε Holter ρυθμού 24ώρου, ενώ νέα υπερηχοκαρδιογραφική μελέτη ανέδειξε ικανοποιητική συστολική απόδοση αριστερής κοιλίας (LVEF = 55%).



**Εικόνα 6.** Ακτινοσκοπική εικόνα κατά τη διάρκεια της επιτυχούς εφαρμογής RF (αριστερή πρόσθια λοξή προβολή). Σημειώνεται η σχεδόν εφραπτομενική θέση του ηλεκτροδίου κατάλυσης (abl) σε σχέση με το ηλεκτρόδιο His.

### Συζήτηση

Η κατάλυση των παραπληρωματικών δεματίων είναι η θεραπεία εκλογής για την αντιμετώπιση των ασθενών που παρουσιάζουν επεισόδια υπερκοιλιακών ταχυκαρδιών, ενώ ενδείκνυται και στην περίπτωση



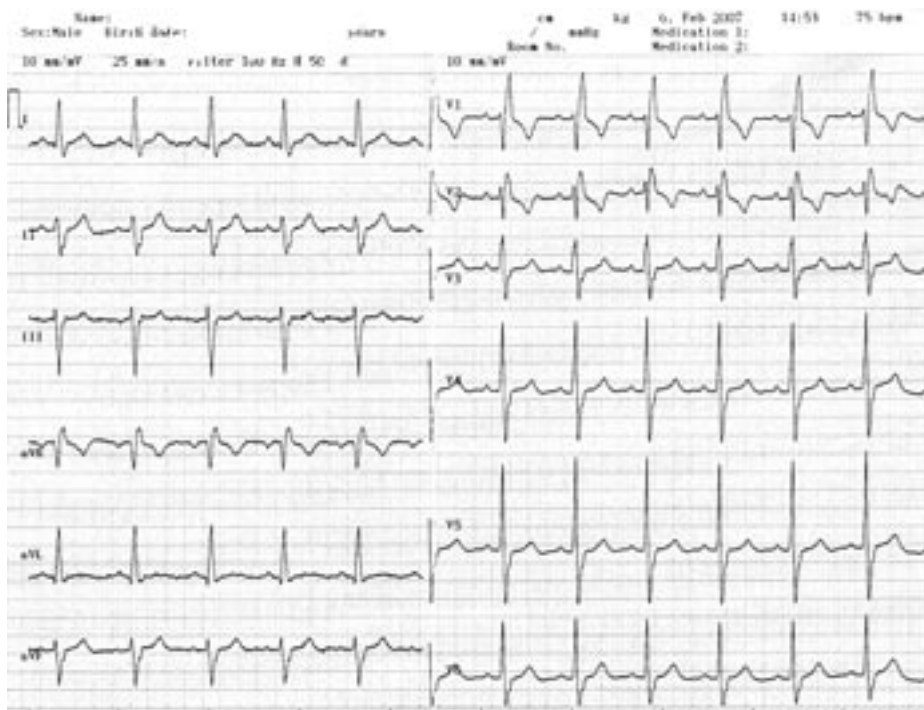
**Εικόνα 7.** Ηλεκτροφυσιολογικές καταγραφές κατά τη διάρκεια της επιτυχούς εφαρμογής RF. Το έπαρμα Η' καταγράφεται μόνο στις συστολές με παρουσία προδιέγερσης ενώ το έπαρμα Η αναδεικνύεται στις καταγραφές του ηλεκτροδίου His στις συστολές χωρίς προδιέγερση, γεγονός που αποδεικνύει τελικά πως το έπαρμα Η' συνιστά ηλεκτρική δραστηριότητα του παραπληρωματικού δεματίου και όχι του δεματίου του His. Μετά την επιτυχή κατάλυση, δεν κατέστη δυνατή η καταγραφή μεγαλύτερου σε ύψος επάρματος Η.

ασυμπτωματικών ασθενών με ΗΚΓραφική εικόνα WPW, όταν κατά την ηλεκτροφυσιολογική μελέτη διαπιστώνεται σχετικά βραχεία ορθόδρομη ανερέθιστη περίοδος του δεματίου.<sup>5</sup> Αναφέρονται ποσοστά επιτυχούς κατάλυσης δεματίων 95-99%, με πιθανότητα υποτροπής 5-10%.<sup>3,4,10-12</sup> Η επέμβαση είναι αρκετά ασφαλής με μικρή πιθανότητα επιπλοκών, μεταξύ των οποίων ιδιαίτερη θέση έχει ο κίνδυνος εμφάνισης πλήρους κολποκοιλιακού αποκλεισμού και κατ' επέκταση η ανάγκη εμφύτευσης μόνιμου βηματοδότη στον ασθενή.

Με βάση προγενέστερες αναφορές, ο κίνδυνος εμφάνισης πλήρους κολποκοιλιακού αποκλεισμού κατά τη διάρκεια της κατάλυσης είναι ιδιαίτερα υψηλός, φθάνοντας ως 36%, σε δεμάτια που εντοπίζονται πλησίον του κολποκοιλιακού κόμβου και του δεματίου του His.<sup>6,7,9,12-15</sup> Τέτοια είναι τα πρόσθιο- και μεσοδιαφραγματικά δεξιά παραπληρωματικά δεμάτια, όπως αυτά αναφέρονται στην κλασική κατάταξη της θέσης των παραπληρωματικών δεματίων, ενώ μια ιδιαίτερη υποομάδα αυτών είναι τα λεγόμενα para-Hisian δεμάτια, που βρίσκονται σε άμεση γεινίαση με το σύστημα κολποκοιλιακής αγωγής.<sup>6-9</sup> Τα para-Hisian δεμάτια αναφέρονται στο 1,4% του συνόλου των παραπληρωματικών δεματίων και αναγνωρίζονται από την ταυτόχρονη καταγραφή δυναμικών παραπληρωματικού δεματίου και δεματίου His.<sup>6</sup>

Η ακριβής κατάταξη των δεματίων στις ανωτέ-

ρω θέσεις μόνο με την ΗΚΓραφική εικόνα προδιέγερσης δεν είναι δυνατή, παρά την ύπαρξη σχετικών αλγορίθμων, αφού τα περιγραφόμενα κριτήρια δεν είναι απολύτως ειδικά για τη συγκεκριμένη εντόπιση στην οποία αναφέρονται.<sup>6,16-18</sup> Ο ακριβής εντοπισμός της θέσης των παραπληρωματικών δεματίων και κατ' επέκταση η επιτυχής κατάλυσή τους γίνεται μόνο κατά τη διάρκεια της ηλεκτροφυσιολογικής μελέτης με συγκεκριμένα κριτήρια που αφορούν τις ενδοκοιλιτικές καταγραφές από το άκρο του καθετήρα χαρτογράφησης - κατάλυσης. Η μεθοδολογία που ακολουθείται σε περιπτώσεις κατάλυσης τέτοιων δεματίων πρέπει να περιλαμβάνει ιδιαίτερες προφυλάξεις,<sup>6-9</sup> όπως είναι: α) η αρχική εφαρμογή χαμηλής ισχύος RF (περιγράφεται η εφαρμογή ελάχιστης ισχύος 5W και επί αποτυχίας αύξησή της ανά 5W ως τα 20, τα 30 ή κατ' άλλους τα 40W) σε θέσεις όπου καταγράφεται η χαρακτηριστική ενδοκοιλιτική καταγραφή του δεματίου χωρίς ή με ελάχιστη καταγραφή His, β) η γρήγορη διακοπή της εφαρμογής (εντός των 10 πρώτων sec) αν αυτή είναι χωρίς αποτέλεσμα, και γ) η άμεση διακοπή της εφαρμογής σε εμφάνιση κομβικών συστολών, κάτι που αποτελεί ένδειξη επαπειλούμενου πλήρους κολποκοιλιακού αποκλεισμού. Αποτελεσματική και ιδιαίτερα ασφαλής φαίνεται να είναι και μια λιγότερο συχνά εφαρμοζόμενη μέθοδος κατάλυσης, η κατάλυση μέσω κρυοπηξίας (cryoablation), όπου υπάρχει η δυνατό-



**Εικόνα 8.** ΗΚΓ 12 απαγωγών μετά την επιτυχή κατάλυση. Διαπιστώνεται φλεβοκομβικός ρυθμός, απουσία προδιέγερσης και αποκλεισμός δεξιού σκέλους.

τητα πρόβλεψης του τελικού αποτελέσματος μέσω της δημιουργίας αναστρέψιμων βλαβών (ice mapping) και συνεπώς η αποφυγή της δημιουργίας μόνιμου πλήρους κολποκοιλιακού αποκλεισμού.<sup>19-21</sup>

Σε ορισμένες δημοσιεύσεις αναφέρονται σχετικά χαμηλά ποσοστά επιτυχούς κατάλυσης των δεματίων που βρίσκονται σε άμεση γειτνίαση με το σύστημα αγωγής (71-92%), παρά την χορήγηση RF σε θέσεις όπου καταγράφονται δυναμικά δεματίου.<sup>13,22</sup> Τα υψηλά ποσοστά αποτυχίας σε σχέση με το σύνολο των παραπληρωματικών δεματίων αποδίδονται τόσο στην εφαρμογή χαμηλότερης ισχύος RF, όσο και σε ιδιαίτερα ανατομικά και ηλεκτροφυσιολογικά χαρακτηριστικά των εν λόγω δεματίων.<sup>7,13</sup> Στην περίπτωση του ασθενούς μας, η επίτευξη θερμοκρασίας ως 55°C κατά την πρώτη επέμβαση πιθανώς συνέβαλε στην αποτυχία της, καθώς αναφέρεται υψηλότερη μέση θερμοκρασία κατά τη διάρκεια επιτυχούς κατάλυσης παραπληρωματικών δεματίων.<sup>23</sup>

Η εκδήλωση ακατάπαυστης ταχυκαρδίας και της συνοδού αιμοδυναμικής επιβάρυνσης του ασθενούς μετά την πρώτη ανεπιτυχή προσπάθεια κατάλυσης ήταν προφανώς συνέπεια του τραυματισμού του περικομβικού ιστού, με επακόλουθο τον επιταχυνόμενο κομβικό ρυθμό αλλά και τις συχνές έκτακτες κολπικές και κομβικές συστολές, που πυροδο-

τούσαν την έναρξη ΟΚΤΕ. Σε αυτό συνέβαλε και η τροποποίηση των ιδιοτήτων του δεματίου από τις ανεπιτυχείς εφαρμογές RF. Έτσι, παρά το γεγονός ότι η αύξηση της ορθόδρομης ανερέθιστης περιόδου του δεματίου μετά την πρώτη επέμβαση από 220 σε 320 ms προσέφερε σχετική ασφάλεια για τον ασθενή σε περίπτωση παροξυσμικής κολπικής μαρμαρυγής, εν τούτοις καθιστούσε ευκολότερη την εισαγωγή ΟΚΤΕ. Η κλινική επιδείνωση του ασθενούς έκανε επιτακτική την ανάγκη κατάλυσης του δεματίου και μας οδήγησε σε δεύτερη επέμβαση, όπου με την εφαρμογή ασυνήθιστα υψηλής ισχύος RF πλησίον του His (60W, θερμοκρασία 65°C), επετεύχθη τελικά το επιθυμητό αποτέλεσμα.

Το μικρό ύψος του επάρματος H (που αναδεικνύεται εφαιπτομενικά της θέσης επιτυχούς κατάλυσης μετά την απόσυρση της συνεχούς, μεταξύ A και V, ηλεκτρικής δραστηριότητας του δεματίου) καθώς και η τάση του εν λόγω επάρματος να μειώνεται κατά τη διάρκεια ταχυκαρδίας, μπορεί να ερμηνεύσει την αδυναμία εντοπισμού του προ της επιτυχούς κατάλυσης, ιδίως κατά τη διάρκεια ΟΚΤΕ (Εικόνες 2 και 3). Τα ανωτέρω ευρήματα επιβεβαιώνουν την αρχική εκτίμηση για την άμεση γειτνίαση του δεματίου με το φυσιολογικό σύστημα κολποκοιλιακής αγωγής, κάτι που δικαιολογεί το χαρακτηρισμό του εν λόγω δεματίου ως para-Hisian.

Συμπερασματικά, με μεγάλη προσοχή πρέπει να επιχειρείται η κατάλυση των σχετικά σπάνιων σε εντόπιση δεματίων που βρίσκονται πλησίον του φυσιολογικού συστήματος κολποκοιλιακής αγωγής, λόγω του υψηλού κινδύνου εμφάνισης πλήρους κολποκοιλιακού αποκλεισμού. Η εφαρμογή ιδιαίτερος υψηλής ισχύος RF, όταν αυτή είναι επιβεβλημένη όπως στην περίπτωση του ασθενούς μας, μπορεί να είναι επιτυχής και ασφαλής ταυτόχρονα, ακόμα και όταν η προηγηθείσα μεθοδική προσπάθεια εντοπισμού διακριτών θέσεων καταγραφής του παραπληρωματικού δεματίου και του φυσιολογικού συστήματος αγωγής είναι ανεπιτυχής.

### Βιβλιογραφία

- Zipes D, Jalife J: Cardiac Electrophysiology: From Cell to Bedside. Philadelphia, Saunders, 2004.
- Wolff L, Parkinson J, White P, et al: Bundle Branch block with short P-R interval in healthy young people prone to paroxysmal tachycardia. *Am Heart J* 1930; 5: 685.
- Calkins H, Yong P, Miller JM, et al: Catheter ablation of accessory pathways, atrioventricular nodal reentrant tachycardia, and the atrioventricular junction: final results of a prospective, multicenter clinical trial. The Atakr Multicenter Investigators Group. *Circulation* 1999; 99: 262-270.
- Dagres N, Clague JR, Kottcamp H, et al: Radiofrequency catheter ablation of accessory pathways. Outcome and use of antiarrhythmic drugs during follow-up. *Eur Heart J* 1999; 20: 1826-1832.
- Pappone C, Santinelli V, Rosanio S, et al: Usefulness of invasive electrophysiologic testing to stratify the risk of arrhythmic events in asymptomatic patients with Wolff- Parkinson-White pattern: results from a large prospective long-term follow-up study. *J Am Coll Cardiol* 2003; 41: 239-244.
- Haissaguerre M, Marcus F, Poquet F, et al: Electrocardiographic characteristics and catheter ablation of parahisian accessory pathways. *Circulation* 1994; 90: 1124-1128.
- Lin JL, Huang SK, Lai LP, et al: Radiofrequency catheter ablation of septal accessory pathways within the triangle of Koch: importance of energy titration testing other than the local electrogram characteristics for identifying the successful target site. *Pacing Clin Electrophysiol* 1998; 21: 1909-1917.
- Tai CT, Chen SA, Chiang CE, et al: Electrocardiographic and electrophysiologic characteristics of anteroseptal, mid-septal, and para-Hisian accessory pathways. Implication for radiofrequency catheter ablation. *Chest* 1996; 109: 730-740.
- Gatzoulis K, Apostolopoulos T, Kostas X, et al: Paraseptal accessory connections in the proximity of the atrioventricular node and the His bundle. Additional observations in relation to the ablation technique in a high risk area. *Europace* 2004; 6: 1-9.
- Kay GN, Epstein AE, Dailey SM, et al: Role of radiofrequency ablation in the management of supraventricular arrhythmias: experience in 760 consecutive patients. *J Cardiovasc Electrophysiol* 1993; 4: 371-389.
- Calkins H, Prystowsky E, Berger RD, et al: Recurrence of conduction following radiofrequency catheter ablation procedures: relationship to ablation target and electrode temperature. The Atakr Multicenter Investigators Group. *J Cardiovasc Electrophysiol* 1996; 7: 704-712.
- Jackman WM, Xunzhang W, Friday KI, et al: Catheter ablation of accessory atrioventricular pathways (Wolff-Parkinson-White syndrome) by radiofrequency current. *N Engl J Med* 1991; 324: 1605-1611.
- Yeh SJ, Wang CC, Wen MS, et al: Characteristics and radiofrequency ablation therapy of intermediate septal accessory pathway. *Am J Cardiol* 1994; 73: 50-56.
- Calkins H, Sousa J, El-Atassi R, et al: Diagnosis and cure of the Wolff-Parkinson-White syndrome or paroxysmal supraventricular tachycardias during a single electrophysiologic test. *N Engl J Med* 1991; 324: 1612-1618.
- Kuck KH, Schlüter M, Guroy S: Preservation of atrioventricular nodal conduction during radiofrequency current catheter ablation of midseptal accessory pathway. *Circulation* 1992; 86: 1743-1752.
- Scheinman MM, Wang YS, VanHare GF, et al: Electrocardiographic and electrophysiologic characteristics of anterior, midseptal and right anterior free wall accessory pathways. *J Am Coll Cardiol* 1992; 20: 1220-1229.
- Fitzpatrick AP, Gonzales RP, Lesh MD, et al: New algorithm for the localization of accessory atrioventricular connections using a baseline electrocardiogram. *J Am Coll Cardiol* 1994; 23: 107-116.
- Iturralde P, Araya-Gomez V, Colin L, et al: A new ECG algorithm for the localization of accessory pathways using only the polarity of the QRS complex. *J Electrocardiol* 1996; 29: 289-299.
- Lee AW, Crawford FA Jr, Gillette PC, et al: Cryoablation of septal pathways in patients with supraventricular tachyarrhythmias. *Ann Thorac Surg* 1989; 47: 566-568.
- Lowe MD, Meara M, Mason J, et al: Catheter cryoablation of supraventricular arrhythmias: a painless alternative to radiofrequency energy. *Pacing Clin Electrophysiol* 2003; 26: 500-503.
- Lanzotti ME, De Ponti R, Tritto M, et al: Successful treatment of anteroseptal accessory pathways by transvenous cryomapping and cryoablation. *Ital Heart J* 2002; 3: 128-132.
- Xie B, Heald SC, Bashir Y, et al: Radiofrequency catheter ablation of septal accessory atrioventricular pathways. *Br Heart J* 1994; 72: 281-284.
- Choi YS, Nam GB, Kim HS, et al: Temperature-guided radiofrequency catheter ablation of accessory pathway. *Korean J Intern Med* 1997; 12: 216-224.