

## Ενδιαφέρουσα Περίπτωση

**Όψιμη Αορτική Διάτρηση από το Ακάλυπτο Τμήμα Ενδοαυλικού Μοσχεύματος: Μια Αυξανόμενη σε Συχνότητα Επιπλοκή**

ΑΡΙΣΤΟΤΕΛΗΣ ΠΑΝΟΣ

*Καρδιοχειρουργική Κλινική Νοσοκομείου "Υγεία"**Clinic for Cardiovascular Surgery, Department of Surgery, University Hospital of Geneva, Geneva, Switzerland***Λέξεις ευρετηρίου:**  
**Αορτική διάτρηση,**  
**ενδοαυλικό**  
**μόσχευμα**

Πρόκειται για άνδρα ηλικίας 56 ετών με γνωστό από τριετίας αορτικό διαχωρισμό τύπου Β που αντιμετωπίστηκε τότε με ένα Talent stent-ενδοαυλικό μόσχευμα (Medtronic, Minneapolis, USA) στη κατιούσα θωρακική αορτή. Διεκομίσθη στο Νοσοκομείο επειδή παρουσίασε επιπωματισμό καρδιάς, προκληθείς από το ακάλυπτο τμήμα του ενδοαυλικού μοσχεύματος, το οποίο και προξένησε διάτρηση του έσω χιτώνα της αορτής. Η ανιούσα αορτή και τμήμα του αορτικού τόξου αντικαταστάθηκαν. Η εγχείρηση και η ανάρρωση ήταν ομαλή. Για να αποφευχθούν βλάβες στο αορτικό τόξο από τα θωρακικά stents-ενδομοσχεύματα, θα έπρεπε το εγγύς τμήμα αυτών των stents να είναι πλήρως καλυμμένο. Επί πλέον, θα πρέπει να είμεθα πολύ προσεκτικοί όσον αφορά τη περιοχή της τοποθέτησης του stent αυτού, ώστε το ακάλυπτο εγγύς τμήμα του stent, να μην τοποθετείται στα κυρτά τμήματα της αορτής.

*Ημερ. παραλαβής*  
*εργασίας:*  
27 Νοεμβρίου 2006  
*Ημερ. αποδοχής:*  
23 Ιανουαρίου 2007*Διεύθυνση*  
*Επικοινωνίας:*  
Αριστοτέλης Πάνος*Clinic for Cardio-*  
*vascular Surgery*  
*University Hospital of*  
*Geneva*  
24, Rue Micheli-du-  
Crest  
1211 Geneva 14  
Switzerland  
Tel.: +41(0)22 3727630

**Η** εμφύτευση ενδοαυλικού-μοσχεύματος (stent) αποτελεί ένα εναλλακτικό τρόπο έναντι της συμβατικής ανοιχτής χειρουργικής για τη θεραπεία του διαχωριστικού ανευρύσματος του αορτικού τόξου και της κατιούσης θωρακικής αορτής.

Αν και αυτές οι μέθοδοι εμφανίζονται ολιγώτερο νοσηρές από τη χειρουργική, μερικές εν δυνάμει μοιραίες επιπλοκές μπορεί εν τούτοις να εμφανισθούν.

Περιγράφουμε μία περίπτωση διάτρησης της θωρακικής αορτής που δημιουργήθηκε από το ακάλυπτο τμήμα του ενδοαυλικού-μοσχεύματος (stent).

**Παρούσα περίπτωση**

Πρόκειται για άνδρα ηλικίας 56 ετών που έπασχε από γνωστό ήδη αορτικό διαχωρισμό τύπου Β που αντιμετωπίστηκε προ τριετίας με ένα ενδοαυλικό-μόσχευμα

(stent) Talent (Medtronic, Minneapolis, MN 55432-5604) στη κατιούσα θωρακική αορτή. Η αριστερή υποκλειδίος αρτηρία κατά συνέπεια ήταν αποφραγμένη. Εμφανίστηκε στο Νοσοκομείο μας με ένα έντονο θωρακικό άλγος και σημεία επιπωματισμού καρδιάς.

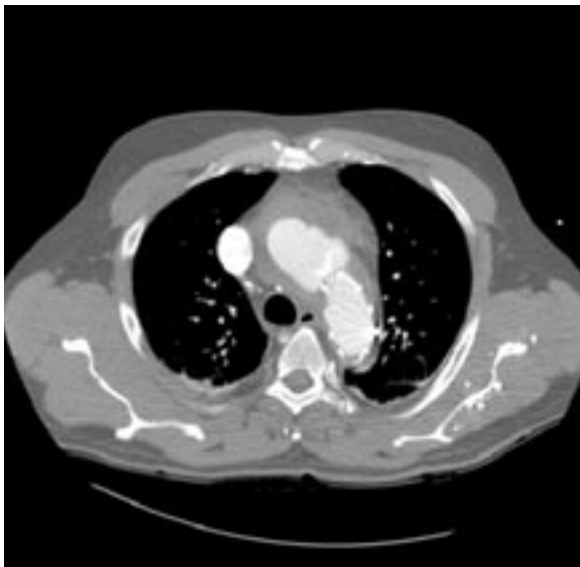
Η αξονική τομογραφία (Εικόνα 1) επιβεβαίωσε τη διάγνωση αιμοπερικαρδίου και έδειξε ένα σημαντικού βαθμού περιμετρικό ενδοτοιχωματικό αιμάτωμα της ανιούσης αορτής. Δεν παρουσίαζε σημεία νέου διαχωρισμού. Ο ασθενής υποβλήθηκε σε επείγουσα χειρουργική επέμβαση με εξωσωματική κυκλοφορία μέσω της δεξιάς μασχαλιαίας αρτηρίας και υπό μέτριας υποθερμίας (27 °C) με κυκλοφορική παύση περιορισμένη στο κατώτερο σώμα και συνεχή ορθόδρομη κυκλοφορική έκχυση του εγκεφάλου.

Όταν διανοίχτηκε το αορτικό τόξο, διαπιστώσαμε ότι ένα από τα στηρίγματα

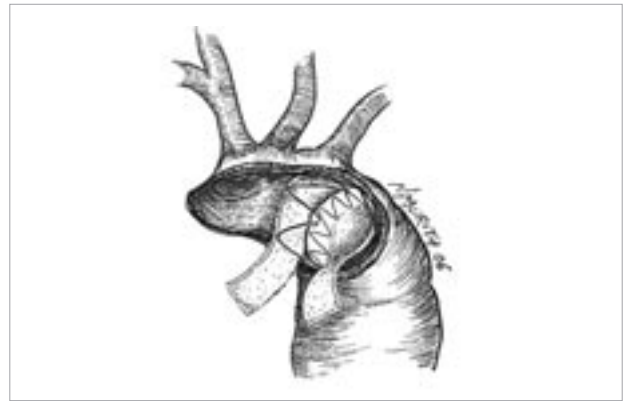
από το ακάλυπτο τμήμα του ενδοαυλικού-μοσχεύματος (stent) διείδωσε και διέτρωσε τον έσω χιτώνα, της αορτής, ακριβώς στο τέλος του οριζοντίου τμήματος του αορτικού τόξου και στην αρχή της κατιούσης αορτής. Η σχισμή αυτή του έσω χιτώνα προξένησε την αρχή της δημιουργίας του αιματώματος το οποίο βρήκε διέξοδο στο εγγύς τμήμα της ανιούσης αορτής δημιουργώντας το αιμοπερικάρδιο (Εικόνα 1). Το stent ήταν καλά τοποθετημένο στη κατιούσα αορτή. Πραγματοποιήθηκε εκτομή της ανιούσης αορτής και μέρους του αορτικού τόξου άνωθεν του εγγύς ορίου του stent και ένα τεμάχιο πλέγματος από Teflon 2 cm παρεμβλήθηκε μεταξύ του ακάλυπτου τμήματος του stent και του εσωτερικού αορτικού τοιχώματος. Το παρεμβληθέν αυτό από Teflon πλέγμα χρησίμευσε ως προστατευτικό από το ακάλυπτο τμήμα του stent και ως ενισχυτικό τοίχωμα για τις ραφές (Εικόνα 2). Η ανιούσα αορτή και μέρος του αορτικού τόξου αντικαταστάθηκαν επιτυχώς. Ο ασθενής εξήλθε εκ του Νοσοκομείου σε οκτώ ημέρες σε πολύ καλή κατάσταση.

### Συζήτηση

Η εφαρμογή της τεχνολογίας των ενδοαυλικών μοσχευμάτων άλλαξε ριζικά τη θεραπευτική αντιμετώπιση της παθολογίας της αορτής. Τα ανευρύσματα της θωρακικής αορτής (ΑΘΑ) και οι αορτικοί διαχωρισμοί (ΑΔ) μπορούν να αντιμετωπιστούν ενδο-



**Εικόνα 1.** Αξονική τομογραφία που φαίνεται το αιμοπερικάρδιο και το σημαντικό περιμετρικό ενδοτοιχωματικό αιμάτωμα της ανιούσης αορτής.



**Εικόνα 2.** Σχηματική παράσταση του ανοικτού αορτικού τόξου.

αυλικά. Αν και αυτές οι μέθοδοι είναι ολιγότερο νοσηρές για τους ασθενείς από την ανοιχτή χειρουργική, μπορούν να παρουσιάσουν μερικές ενδυνάμει επιπλοκές που να αποβούν μοιραίες. Η επιτυχής στήριξη του ενδοαγγειακού stent-μοσχεύματος εντός της θωρακικής αορτής απαιτεί μία εγγύς και μία περιφερειακή ζώνη καθήλωσης-στήριξης, τουλάχιστον 20 mm. Υπό αυτές τις συνθήκες και για να επιτευχθεί αποτελεσματικά η στήριξη του ενδοαγγειακού stent πάνω από τις εκφύσεις των αρτηριών, μερικά stents έχουν εκ κατασκευής τα άκρα τους ακάλυπτα. Ο ασθενής μας είχε το stent-ενδομόσχευμά του (Talent, Freeflow) εκπτυχθέν στο όριο μεταξύ της ζώνης 1 και 2 του αορτικού τόξου (Εικόνα 1). Το σημείο εισόδου του ενδοτοιχωματικού αιματώματος εντοπιζέτο ακριβώς κάτω από το άκρο του ενός από τα γυμνά stents του ενδοαυλικού μοσχεύματος. Η βιβλιογραφία αναφέρει μερικές περιπτώσεις όψιμης διάτρησης του αορτικού τοιχώματος, η οποία αποδόθηκε γενικά σε ρήξεις μερών του σκελετού του ενδοαγγειακού μοσχεύματος,<sup>1,2,3,4</sup> οι οποίες διέτρωσαν δευτερευόντως το αορτικό τοίχωμα. Ο Malina και οι συνεργάτες του<sup>5</sup> αναφέρουν μία περίπτωση όψιμης διάτρησης του αορτικού τόξου, ευθέως αποδοθείσης στο ακάλυπτο τμήμα του stent-μοσχεύματος, η οποία αναπτύχθηκε ακριβώς μεταξύ της ζώνης 2 και 3 του αορτικού τόξου. Όλες αυτές οι περιπτώσεις εμφανίζουν τη γυμνή (ακάλυπτη) περιοχή των stents εντοπιζόμενη στο κυρτό μέρος των ζωνών του αορτικού τόξου.

Οι υποτιθέμενοι μηχανισμοί αυτής της διάτρησης φαίνεται να οφείλονται στο παλμικό μεταδιδόμενο κύμα, μέσω της ανιούσης αορτής και του τόξου, το οποίο οδηγεί το αορτικό τοίχωμα εναντίον του ακάλυπτου τμήματος του stent σε κάθε καρδιακό παλμό.

Αυτή είναι μία νέου τύπου επιπλοκή που εμφανί-

στηκε με την αυξανόμενη χρήση των stents-ενδομοσχευμάτων σε διάφορα τμήματα της θωρακικής αορτής.

Αυτές οι περιπτώσεις εγείρουν την ανάγκη για τη στήριξη των ενδοαυλικών μοσχευμάτων, μέσω εύκαμπτων, ολιγώτερο τραυματικών αλλά και συγχρόνως αρκετά ισχυρών ακρών ώστε να μπορούν να εξασφαλίσουν την επιτυχή απομόνωση του ανευρύσματος/διαχωρισμού. Για να αποφευχθούν οι αλλοιώσεις και τραυματισμοί του αορτικού τόξου από τα ενδοαορτικά stents-μοσχεύματα, θα πρέπει το εγγύς τμήμα των ενδοαυλικών μοσχευμάτων να είναι πλήρως καλυμμένο. Επί πλέον δε, όταν έχουμε ένα ακάλυπτο εγγύς άκρο (free flow) ενός ενδοαυλικού μοσχεύματος, θα πρέπει να είμαστε πολύ προσεκτικοί στην επιλογή της περιοχής στήριξης του τμήματος

αυτού, και πρέπει να αποφεύγονται, όσον είναι δυνατόν, τα κυρτά τμήματα της αορτής.

### Βιβλιογραφία

1. Bortone AS, De Cillis E, D'Agostino D, de Luca Tupputi Shinosa L: Endovascular treatment of thoracic aortic disease: four years of experience. *Circulation* 2004; 110: 262-267.
2. Breek JC, Hamming JF, Lohle PN: Spontaneous perforation of an aortic endoprosthesis. *Eur J Endovascular Surg* 1999; 18: 174-175.
3. Eggebrecht H, Baumgart D, Radecke K: Aortoesophageal fistula secondary to stent-graft repair of the thoracic aorta. *J Endovasc Ther* 2004; 11: 161-167.
4. Von Fricken K, Karamanoukian HL, Ricci M: Aortobronchial fistula after endovascular stent-graft repair of the thoracic aorta. *Ann Thorac Surg* 2000; 70: 1407-1409.
5. Malina M, Brunkwall J, Ivancev K: Late aortic arch perforation by graft-anchoring stent: complication of endovascular thoracic aneurysm exclusion. *J Endovasc Surg* 1998; 5: 274-277.