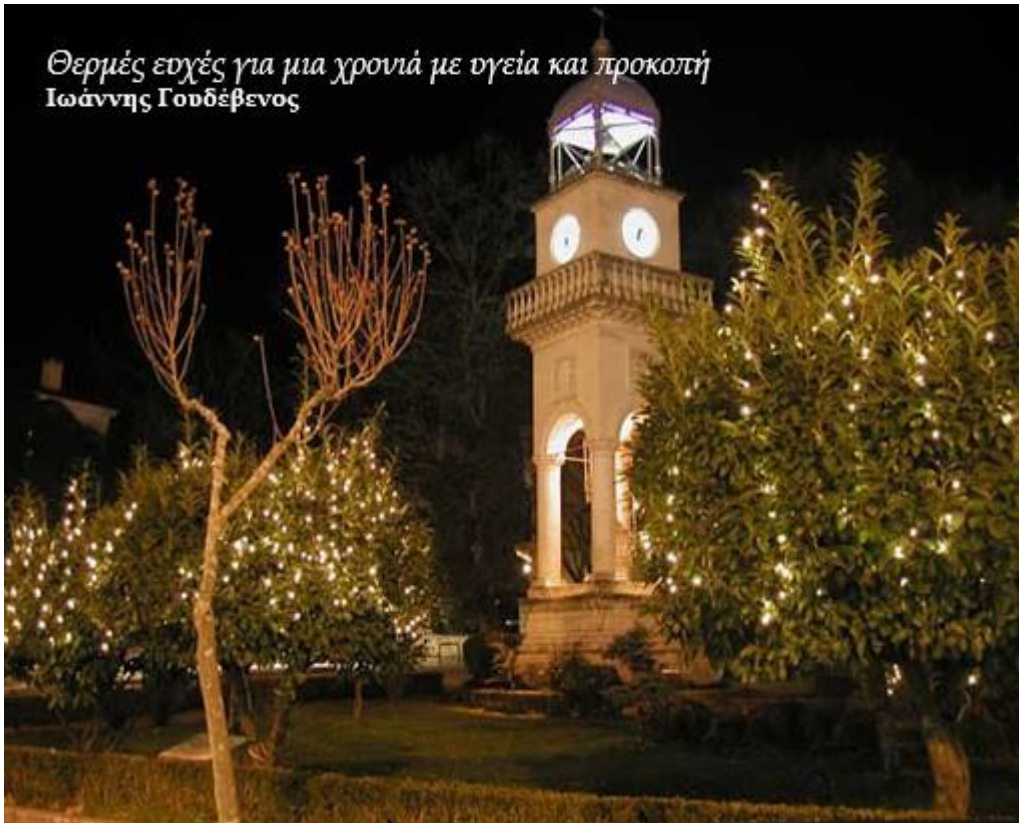

Το ωρολόγι στη πλατεία Ιωαννίνων

Συνάδελφοι - σες,

αποχαιρετήσαμε μια χρονιά που θα μείνει στην ιστορία (a year like no other, the worst year ever) αλλά να μη τα θέλουμε όλα (our dogs had the best year ever). Με αυτά και με αυτά καλωσορίζουμε μια χρονιά που φέρνει την ελπίδα!



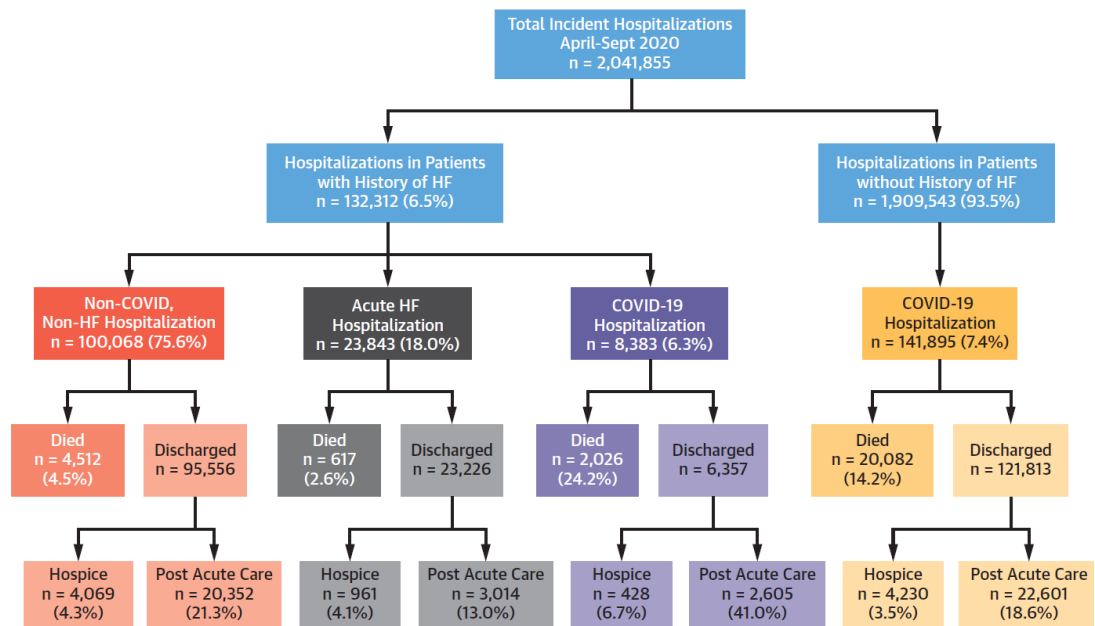
Η γραφίδα του Αν. Πετρουλάκη (συνάδελφου ακτινολόγου) ζεματάει. Πληροφορίες για συναδέλφους να προϋπαντήσουν τον καινούργιο χρόνο στο φημισμένο Cirriani στο Ντουμπάι δεν έχω. Μόνο γυναικολόγοι - πλαστικοί θα μπορούσαν να παραστούν. Διαχρονικά είναι οι ειδικότητες που πρωτοστατούν σε κοσμικές εκδηλώσεις (από αμφίεση μέχρι μοντέρνους χορούς). Σπύρο, εδώ σε θέλω στο διεθνές jet set. Όσο για τους βλάχους δεν γίνεται κουβέντα αφού εκεί ήταν ο ‘ξεβλαχευτής’ κύριος Κωστόπουλος.

Σε κάθε εποχή υπάρχουν λέξεις / φράσεις που τους αλλάζουμε τα φώτα στη χρήση. Στο χρόνια του ΠΑΣΟΚ (το βαθύ) μεσουρανούσαν οι: σύντροφοι, προοπτική, πλαίσιο, ανάπτυξη, όραμα, αφήστε με να ολοκληρώσω, πελατειακό κράτος, κατέβηκε από το τρένο, έθεσε εαυτόν εκτός κινήματος και άλλες. Κορυφαίο έχει μείνει το “να φτιάξουμε μια τριμελή επιτροπή από 4-5 άτομα». Λένε ότι την είχε πει ο Βαμβακούλας. Είχε πήξει και αυτός στις επιτροπές για τα μεγάλα έργα. Αυτή την εποχή έχουμε πήξει στις πλατφόρμες.

ΕΠΙΣΤΗΜΟΝΙΚΗ ΕΝΗΜΕΡΩΣΗ

Συνοπτική μετάφραση των ACC/AHA 2020 οδηγιών για τις καρδιακές βαλβιδοπάθειες από την Ομάδα Εργασίας Βαλβιδοπαθειών είναι αναρτημένες στην ιστοσελίδα της εταιρείας.

Στις οδηγίες προς τον κόσμο, όλοι τονίζαμε, ότι οι ασθενείς με ΚΑ είναι αυξημένου κινδύνου όταν μολυνθούν με κορωνοϊό, χωρίς όμως, να έχουμε δεδομένα. Και όταν έρχεται μελέτη που το επιβεβαιώνει λέμε το ξέραμε ή όταν πας να κάνεις τη μελέτη οι συνεργάτες σου λένε τι ψάχνεις να βρεις. Είναι αλήθεια ότι αν η μελέτη [Bhatt AS, Jering KS, Vaduganathan M, et al. Clinical outcomes in patients with heart failure hospitalized with coronavirus disease-2019. J Am Coll Cardiol HF 2021;9:65–73](#) είχε διαφορετικά αποτελέσματα, τρέχα να εξηγήσεις.

CENTRAL ILLUSTRATION Breakdown of Hospitalizations in Patients With HF During the COVID-19 Pandemic

Bhatt, A.S. et al. J Am Coll Cardiol HF. 2021;9(1):65-73.

Η ενδονοσοκομειακή θνητότητα των ασθενών με ΚΑ χωρίς, με COVID 19 και με οξεία ΚΑ ήταν 4.5% vs 24% (σχεδόν 1 στους 4) και 2.6% αντίστοιχα. Η ηλικία, η παθολογική παχυσαρκία και ο διαβήτης συνέβαλαν στην αυξημένη θνητότητα. Ακόμη οι ασθενείς με COVID 19 χρειάστηκαν πιο μακροχρόνια φροντίδα

Στο [Lancet 2020; 396: 1927–40](#) [Retinal vascular occlusions](#), δημοσιεύτηκε ανασκόπηση για τις αγγειακές αποφράξεις του αμφιβληστροειδούς. Από μια πρώτη ματιά φαίνεται σαν οφθαλμολογικό θέμα αποκλειστικά. Αυτό ισχύει όσον αφορά τη διάγνωση. Από αιτιολογικής και θεραπευτικής άποψης το βάρος πέφτει στους καρδιολόγους. Όντας φοιτητής ακόμη έφεραν από τον Μέτσοβο στον ΕΥΑΓΓΕΛΙΣΜΟ έναν 30 χρόνο με μόνο σύμπτωμα ολική απώλεια της όραση στο δεξί μάτι. Η διάγνωση ήταν απόφραξη οφθαλμικής αρτηρίας. Τι ενημέρωση να σου κάνει ο εφημερεύων καρδιολόγος με ένα ακουστικό, ΗΚΓ και α/α θώρακα; Μετά από χρόνια ο ασθενής υπεβλήθη σε αντικατάσταση μιτροειδούς και αορτικής βαλβίδας και τελικά κατάληξη από καρδιακή ανεπάρκεια (τον 2014 είχαμε εμφυτεύσει CRTD). Το πιθανότερο επρόκειτο για βαλβιδοπάθεια ρευματικής αιτιολογίας και ή αιτία της οφθαλμικής θρόμβωσης καρδιακό έμβολο. Ο καρδιακός καθετηριασμός γινόταν σε ελάχιστα κέντρα και μόνο προ εγχειρητικά. Η echo-doppler γύρω στο 1990

περιόρισε στο ελάχιστο τους διαγνωστικούς καθητηριασμούς. Από την αναφερθείσα ανασκόπηση η απόφραξη της αρτηρίας έχει διαφορετική παθοφυσιολογία από την απόφραξη της φλέβας και χειρότερη πρόγνωση. Σε μικρές σειρές η συχνότητα της ΚΜ είναι περίπου 15% (κυμαίνεται από 1-21%) και σε μια σειρά αναφέρονται βαλβιδοπάθειες σε ποσοστό 25%. Η θρομβόλυση αποτελεί ελπιδοφόρο θεραπεία όχι όμως για ασβεστωμένα έμβολα. Σε άτομα > 50 ετών να έχουμε υπόψιν τη γιγαντοκυτταρική αρτηρίτιδα.

Τέλος, σας επισυνάπτω δύο περιστατικά με παράλληλους συνειρμούς. Στα τέλη της δεκαετίας του 70 ασυμπτωματικός ασθενής με γνωστό τεράστιο ανεύρυσμα θωρακικής αορτής (τότε υπήρχε μόνο η α/α θώρακα) πέθανε, όπως περιμέναμε, από ακατάσχετη αιμόπτυση (πνίγηκε στη κυριολεξία). Προ τριετίας δημοσιεύσαμε περιστατικό 26 χρονών νεαρή) στην Ελληνική Καρδιολογική Επιθεώρηση [Vol 58 No 5 \(2017\)](#) που χρειάστηκε μόνιμη βηματοδότηση. Όσους ηλεκτροφυσιολόγους ρώτησα εκείνο το καιρό, αν είχαν εμπειρία με κάτι ανάλογο και την αιτιολογία, οι απαντήσεις ήταν γενικές και καθόλου διαφωτιστικές. Το 2^ο περιστατικό που σας επισυνάπτω είναι διδακτικό όσο αφορά τη αιτία του πλήρους ΚΚ αποκλεισμού σε νεαρό άτομο (εκτός από συγγενείς καρδιοπάθειες). Δίδαγμα: Να φυλάτε τα παράξενα περιστατικά σας.

ΝΕΑ ΤΗΣ ΕΚΕ

Προκηρύχθηκαν οι θέσεις Διευθυντών σύνταξης των περιοδικών (αγγλόφωνης και ελληνόφωνης έκδοσης). Για ενημέρωσης σας, η αγγλόφωνη έκδοση στοιχίζει 70.000 €/ετησίως

ΔΗΜΟΣΙΕΥΣΕΙΣ ΜΕΛΩΝ:

Kosmas N, Manolis AS, Dargatzis N, Iliodromitis EK. Myocardial infarction or acute coronary syndrome with non-obstructive coronary arteries and sudden cardiac death: a missing connection. *Eurpace* (2020) 22, 1303–1310

Χρόνια πολλά στις Θεοφανίες- Φάνηδες και στους συνονόματους

Quotation of the week:

Watch how a man takes praise and there you have the measure of him.
Thomas Burke(1886-1945)

Η κολακεία ήταν, είναι και θα είναι ένα σταθερό στοιχείο της ζωής μας



Κάλυμνος. Λίγη υπομονή. Είναι το μέρος που μετά την πανδημία θα διεξαχθεί το πρώτο περιφερειακό συνέδριο της ΕΚΕ.

Συναδελφικά,

Γιάννης Γουδέβενος

Πρόεδρος ΕΚΕ